

## Kasuistik

Ugeskr Læger 2023;185:V12220747

# N. hypoglossus-parese ved a. carotis interna-dissektion

Hayarpi H. Kordjian<sup>1</sup> & Anita G. Petersen<sup>2</sup>

1) Øre, Næse og Halsafdelingen, Københavns Universitetshospital – Nordsjællands Hospital, Hillerød, 2) Øre-, Næse- og Halsafdelingen, Sygehus Lillebælt, Vejle

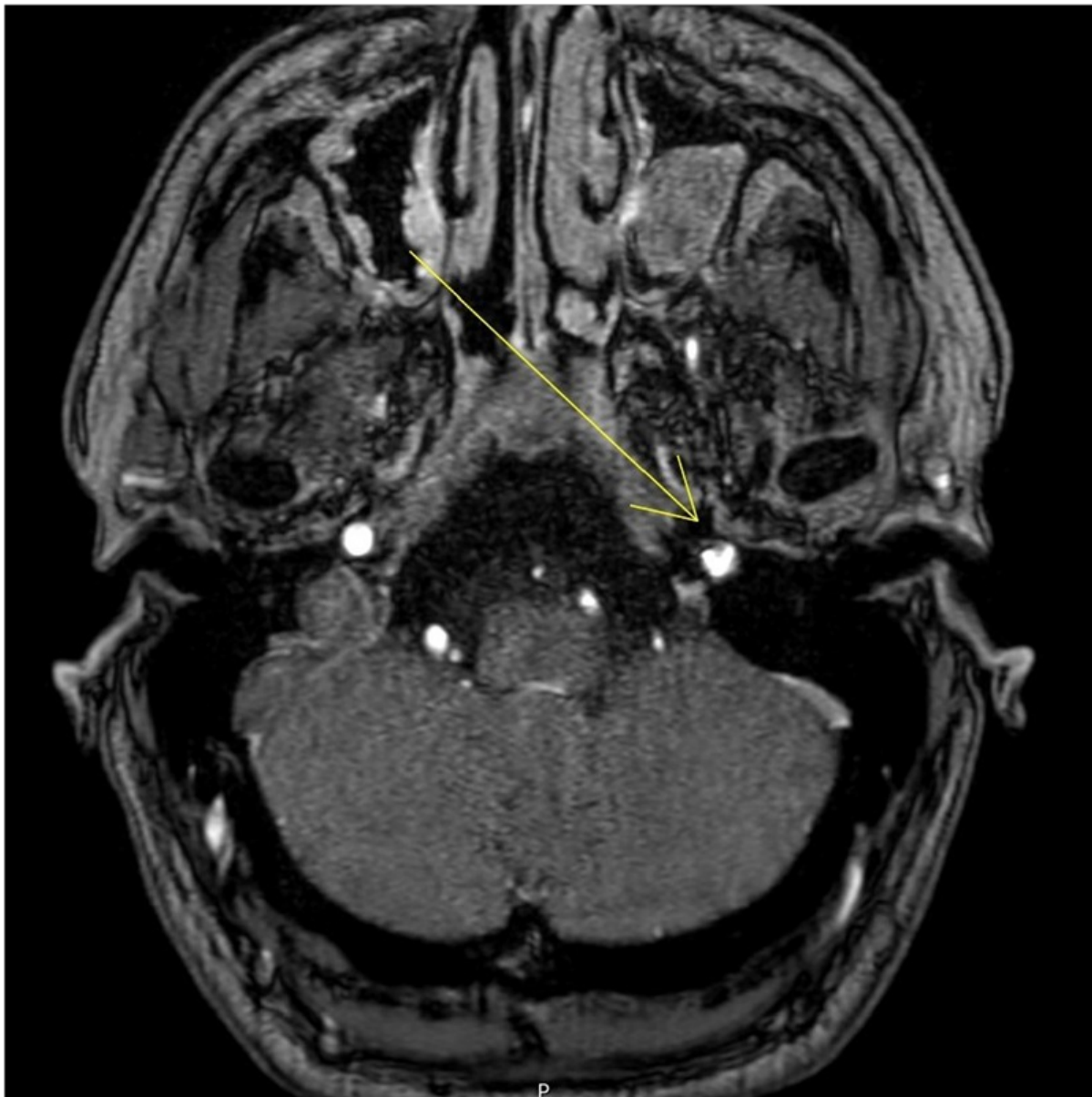
Ugeskr Læger 2023;185:V12220747

Kardissektion betegner en blodansamling i karvæggen mellem lagene i tunica media. Den kan opstå spontant eller sekundært til et traume. Dissektion af a. carotis interna og a. vertebralis er almindelige årsager til transitorisk cerebral iskæmi og iskæmisk apopleksi hos yngre mennesker. Tilstandene udgør ca. 2% af alle iskæmiske apopleksier og 15% af iskæmiske apopleksier hos 15-49-årige [1]. I nogle tilfælde medfører dissektion alene lokale symptomer uden sekundær apopleksi, f.eks. kun tryk på omgivende strukturer, f.eks. kraniennerver og/eller stimulation af perivaskulære smertefibre. Spontane dissektioner i a. carotis interna opstår typisk 2 cm kranielt for bifurkaturen [1, 2].

### SYGEHISTORIE

En 38-årig tidligere rask mand blev set akut på et øre-, næse- og hals (ØNH)-ambulatorium grundet »hævelse« af tungen. Ved supplerende anamnese fremgik det, at patienten havde haft svær, uspecifik hovedpine igennem fire dage, og dagen før henvendelsen til hospitalet var der opstået læspen, deviation og »hævelse« af tungen, og der var tilkommet lysskyhed samt voldsomme opkastninger. To uger forud for dette havde han været hos en kiropraktor for nakkesmerter. Han havde også været hos sin tandlæge tre dage før hospitalsbesøget, hvor han havde fået rodbehandling af en tand i højre overkæbe. Det havde dog ikke lindret hans symptomer, og ved indlæggelsen var hans hovedpine otte på en visuel analog skala. Håndkøbsanalgetika havde kun haft minimal effekt. Ved en primær otoneurologisk undersøgelse blev der fundet isoleret venstresidig n. hypoglossus-parese med tungedeviation mod venstre samt diskret hævelse af tungeroden på højre side. Han blev akut henvist til neurologisk afdeling. Ved en fornyet objektiv undersøgelse på neurologisk afdeling nogle timer senere var der tilkommet affektion af n. glossopharyngeus med ganesejlsparese og let dysfagi samt forhøjet blodtryk (190/130 mmHg), som ikke var kendt fra tidligere. En initial CT af cerebrum var upåfaldende. En supplerende MR-angiografi af hals og cerebrum viste venstresidig a. carotis interna-dissektion ca. 3 cm fra bifurkaturen (**Figur 1**). Der blev påbegyndt behandling med acetylsalicylsyre og clopidogrel samt givet ergoterapeutiske øvelser, og patienten blev udskrevet tre dage senere.

**FIGUR 1** MR-angiografi af patienten i sygehistorien: Der ses en stenose i a. carotis interna sin. som følge af dissektion (markeret med pil).



Ved opfølgende kontrol efter tre måneder var symptomerne remitterede, og fornyet billeddiagnostik var uden forandringer.

## DISKUSSION

Den underliggende årsag til halskardissektion kendes ikke med sikkerhed, men den er formentlig multifaktoriel, hvor nakketraume, hypertension og migræne disponerer. Incidensen af symptomatisk halskardissektion er 2,5-3 pr. 100.000 beskrevet i studier fra USA og Frankrig [2]. Ved litteratursøgning findes den første beskrivelse af n. hypoglossus-parese i 1983, og siden da er flere studier blevet publiceret. Isoleret n. hypoglossus-parese er meget sjælden; 22 tilfælde er beskrevet, men der beskrevet mange flere i kombination med en anden kranienerveparese [3, 4].

Fælles for de beskrevne cases er, at de afficerede er tidligere raske mænd i aldersgruppen 35-45 år. Symptomerne kan være sparsomme og uspecifikke og udvikler sig hurtigt. I første omgang blev atrofi i venstre side af tungen hos patienten forvekslet som værende en hævelse af højre side af tungen, og han blev derfor henvist til ØNH-undersøgelse. Ifølge *Engelter et al* forekommer mindre traumer og manipulationsbehandling i nakken hyppigere hos apopleksipatienter med dissektion end hos apopleksipatienter uden [5]. Den mulige sammenhæng mellem f.eks. kiropraktorbehandling og udvikling af dissektion er kontroversiel. Mange kiropraktorer mener, at fordi halskardissektion også kan forekomme spontant, er årsagssammenhængen mellem forekomsten af apopleksi efter nakkemanipulation ekstrem lille og ikke bevist. Evidensen på området er modstridende og sparsom [5].

Sygehistorien understreger vigtigheden af, at alle faggrupper til enhver tid skal være opmærksomme på differentialdiagnoser. Det, som kan ligne typiske »mekaniske« hoved- og nakkesmerter, kan potentielt være mere alvorligt.

Genkendelse af mulig halskardissektion som differentialdiagnose er afgørende for akut igangsættelse af relevant behandling og for at minimere risikoen for tromboemboliske og iskæmiske komplikationer. På trods af sin sjældenhed er tilstanden yderst relevant at kende for mange læger og kan forekomme i mange sammenhænge – bl.a. hos tandlæger og praktiserende læger, på neurologiske afdelinger, i akutmodtagelser og på ØNH-afdelinger.

**Korrespondance** Hayarpi H. Kordjian. E-mail: [h\\_kordjian@outlook.dk](mailto:h_kordjian@outlook.dk)

**Antaget** 9. februar 2023

**Publiceret på ugeskriftet.dk** 10. april 2023

**Interessekonflikter** ingen. Forfatterens ICMJE-formularer er tilgængelige sammen med artiklen på ugeskriftet.dk

**Artikelreference** Ugeskr Læger 2023;185:V12220747

## SUMMARY

### Hypoglossal nerve palsy in a patient with internal carotid dissection

Hayarpi H. Kordjian & Anita G. Petersen

Ugeskr Læger 2023;185:V12220747

This is a case report of a 38-year-old, previously healthy man who was initially seen at an otorhinolaryngological department due to “swelling” of his tongue. Further history revealed four days of severe, non-specific headache and lisping. Two weeks prior to hospital admission he had seen a chiropractor due to neck pain. On examination at the hospital there was isolated left hypoglossal nerve palsy. He was urgently referred to a department of neurology. Magnetic resonance angiography showed internal carotid artery dissection. Aspirin and clopidogrel were commenced. At the three months follow-up examination he had recovered completely symptom wise and a renewed magnetic resonance imaging was normal.

## REFERENCER

1. Hjort N, von Weitzel-Mudersbach P, Andersen G. Dissektion af halskar. Ugeskr Læger. 2016;178:V12150976.
2. Schievink W. Spontaneous dissection of the carotid and vertebral arteries. N Engl J Med. 2001;344(12):898-906.
3. Mes M, Palczewski P, Szczudlik P et al. Hypoglossal nerve palsy as an isolated syndrome of internal carotid artery dissection: a review of the literature and a case report. Neurol Neurochir Pol. 2018;52(6):731-735.

4. Goodman JM, Zink WL, Cooper DL. Hemilingual paralysis caused by spontaneous carotid artery dissection. *Arch Neurol.* 1983;40(10):653-654.
5. Engelter ST, Grond-Ginsbach C, Metso TM et al. Cervical artery dissection: trauma and other potential mechanical trigger events. *Neurology* 2013;80:1950-7.