

Kasuistik

Ugeskr Læger 2023;185:V08220513

Aorta-højre ventrikel-fistel efter transkateteraortaklapudskiftning

Søren Rønborg¹, Nis Høst¹, Gintautas Bieliauskas² & Jakob Schrøder¹

1) Kardiologisk Afdeling, Københavns Universitetshospital – Bispebjerg og Frederiksberg Hospital, 2) Afdeling for Hjertesygdomme, Københavns Universitetshospital – Rigshospitalet

Ugeskr Læger 2023;185:V08220513

Transkateteraortaklapudskiftning (TAVI) anvendes i stigende grad til behandling af svær aortastenose i Danmark, og den periprocedurale mortalitet er ca. 1%. Ruptur eller dissektion af aortaroden forekommer sjældent (estimeret < 1%). Behandling heraf kan spænde fra hyperakut åben hjertekirurgi til konservativ behandling med observation og transfusion [1, 2]. I takt med den stigende anvendelse af TAVI er det af værdi, at klinikere er bekendt med sjældne komplikationer, så de kan erkendes tidligt i det peri- og postprocedurale forløb og eventuelt behandles.

På verdensplan er ruptur af aortaroden med aorta-højre ventrikel-fistel efter TAVI kasuistisk beskrevet [3]. Nærværende kasuistik er den første rapportering af denne tilstand i Danmark.

SYGEHISTORIE

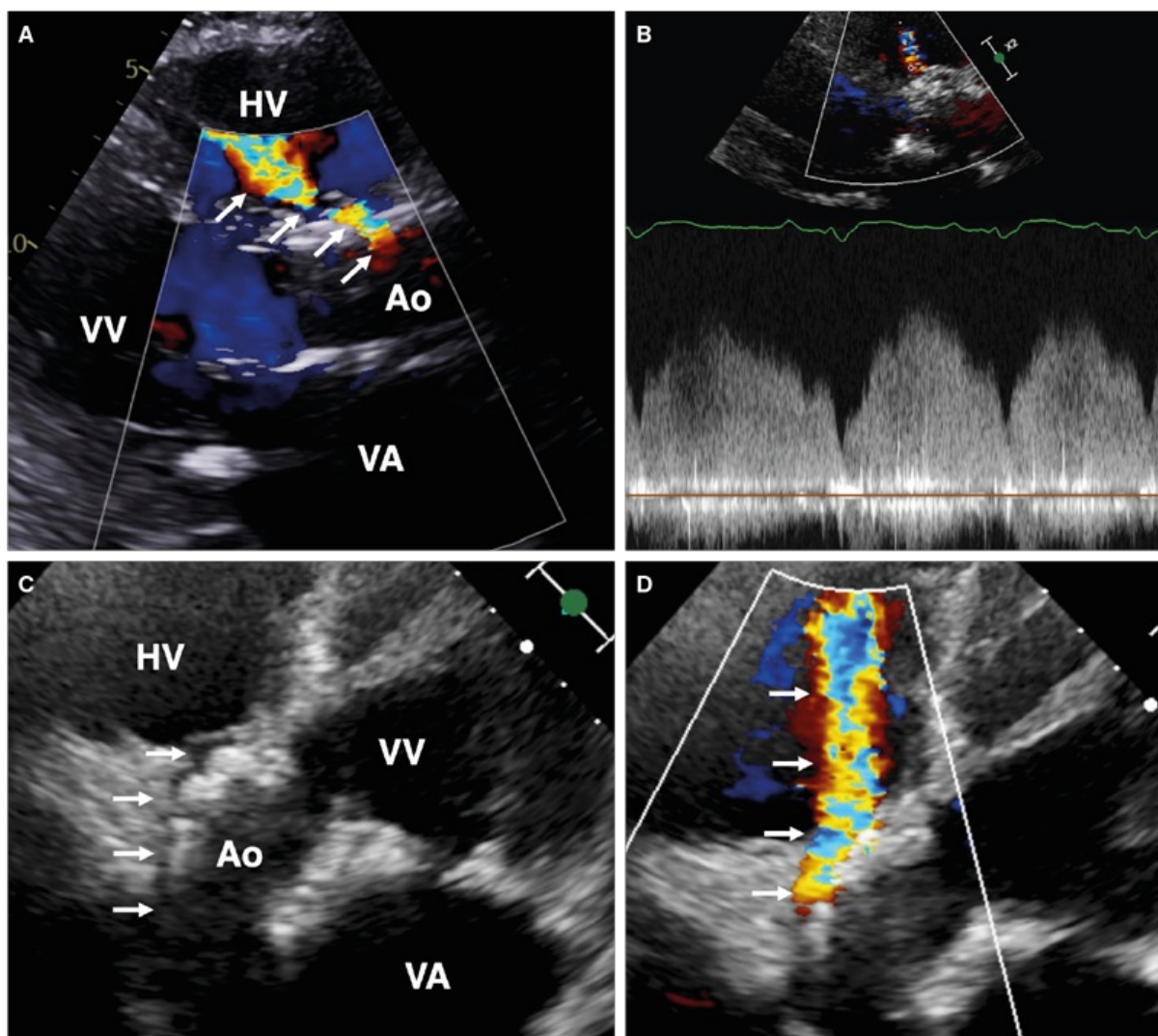
En 87-årig mand med højt funktionsniveau og kendt hjerte-kar-sygdom (aortastenose, atrieflimren, hypertension, apopleksi uden sequelae, hjertesvigt med let nedsat systolisk funktion, tokammerpacemaker) fik grundet tiltagende åndenød og træthed udført en umiddelbart ukompliceret TAVI-procedure. Aortaklappen var forudgående fundet svært kalcificeret med max/mean-gradienten på 75/40 mmHg og et estimeret klapareal på 0,8 cm².

Seks uger senere blev patienten indlagt med tiltagende åndenød og deklive ødemer. På mistanke om kardial inkompensation blev behandling med vanddrivende medicin iværksat.

Efter to dages indlæggelse udvikledes pludselig svær smerte i ryg og epigastrium, stigende pulstryk (fra ca. 130/65 mmHg i det forudgående døgn til 167/62 mmHg), D-dimerkoncentration forhøjet til 16 mg/l, laktatkoncentration forhøjet til 10 mmol/l og akut nyresvigt. Trods fravær af klinisk mistanke om akut abdomen blev der foretaget abdominal CT med kontrast, som var uden patologi i abdomen og medskannede nedre aorta.

Akut ekkokardiografi påviste fistel fra aortaroden til højre ventrikel og hæmodynamisk betydende shunt (**Figur 1** og **video**). Der var ikke ekkokardiografiske fund tydende på akut lungeemboli. Ved gennemgang af ekkokardiografier i forløbet seks uger tidligere var fistlen allerede til stede et døgn postproceduralt, men mindre udtalt. Trods understøttende behandling descenderede tilstanden hurtigt, og patienten afgik ved døden et døgn efter debut af de akutte smerter.

FIGUR 1 Billeder fra transtorakal ekkokardiografi af aorta-højre ventrikel-fistel hos patienten i sygehistorien. **A.** Parasternalt længdesnit med farve-Doppler-skanning på indlæggelsesdagen. **B.** Pulsed-wave Doppler-skanningskurve af primært diastolisk flow fra aorta til højre ventrikel. **C.** Femkammerbillede af fistel. **D.** Femkammer-farve-Doppler-skanningsbillede efter akut klinisk forværring med tiltaget shunt.



Hvide pile: farve-Doppler-skanningsignal og morfologi af fistel.

Ao = aorta; HV = højre ventrikel; VA = venstre atrium; VV = venstre ventrikel.

DISKUSSION

I denne kasuistik beskrives TAVI-relateret ruptur af aortaroden og fistulering til højre ventrikel initialt medførende progredierende hjertesvigt. Kendskab til tilstanden er vigtigt, da forekomst af selv sjældne komplikationer må forventes at stige i takt med tiltagende anvendelse af TAVI [2].

Akut forværring med svær rygsmerter, forhøjet D-dimerniveau, tiltagende shunt og udvikling af shock kan have været forårsaget af yderligere, akut fistulering og/eller dissektion i aorta ascendens. Blodtrykket var ikke forhøjet i døgnnet op til de akutte smerter, og der var ingen oplagt forklaring på, hvorfor den akutte progression først

indtraf seks uger postproceduralt. Umiddelbart efter de akutte smerter steg pulstrykket markant, foreneligt med den påviste diastoliske shunt fra aorta til højre ventrikel.

Screening for TAVI-relateret ruptur af aortaroden anbefales og udføres peri- og postproceduralt, da tidlig erkendelse har betydning for valg af behandlingsstrategi. Risikofaktorer for ruptur omfatter bl.a. svær calcifikation af aortaklap og -annulus, behov for ballondilatation i aortaannulus, brug af ballonekspanderede klapprotoser og anvendelse af større klapprotoser [1].

Behandling af TAVI-associeret fistulering baseres på et individuelt skøn, idet den aktuelle evidens begrænser sig til få kasuistikker [3-5]. Behandlingsstrategier omfatter åben kirurgisk lukning, perkutan lukning med device- eller coilembolisering og afventende observation [1]. Kvantificering af shunt, symptombyrde, supplerende billeddiagnostik og komorbiditet kan alle bidrage til at vejlede behandlingsvalget [1, 5]. I de tidligere rapporterede cases var overlevelsen bedre ved interventionel strategi, men dette kan skyldes bias, f.eks. at de patienter, der ikke blev tilbudt intervention, i forvejen var de mest kritisk syge og komorbide.

Patienten i sygehistorien var selvhjulpent, men aldrende og komorbid. Den svært påvirkede almentilstand og hurtige forværring medførte, at konference og eventuel intervention ikke var mulig. Det er uvist, hvorvidt diagnosticering tidligere i forløbet kunne have resulteret i mulighed for intervention i rolig fase. Ved fund af TAVI-relateret fistel anbefales konference med implanterende center med henblik på behandlingsmuligheder.

Korrespondance Jakob Schrøder. E-mail: jakobschroder@gmail.com

Antaget 24. november 2022

Publiceret på ugeskriftet.dk 16. januar 2023

Interessekonflikter ingen. Forfatternes ICMJE-formularer er tilgængelige sammen med artiklen på ugeskriftet.dk

Taksigelser Vi ønsker at rette en stor tak til patientens pårørende for deres accept af, at sygehistorie og billedokumentation publiceres med henblik på læring.

Referencer findes i artiklen publiceret på ugeskriftet.dk

Artikelreference Ugeskr Læger 2023;185:V08220513

SUMMARY

Aorta-right ventricular fistula after transcatheter aortic valve replacement

Søren Rønborg, Nis Høst, Gintautas Bieliauskas & Jakob Schrøder

Ugeskr Læger 2023;185:V08220513

Aortic-to-right ventricle fistula is a rare complication after transcatheter aortic valve implantation (TAVI). In this case report, an 87-year-old male was admitted with signs of congestion six weeks after TAVI. Two days later, he developed severe epigastric and back pain, elevated D-dimer, lactic acidosis and renal failure. Transthoracic echocardiography revealed a progressing aortic-to-right ventricle fistula which in retrospect had been present since the TAVI-procedure. The patient died despite supportive treatment.

REFERENCER

1. Coughlan JJ, Kiernan T, Mylotte D et al. Annular rupture during transcatheter aortic valve implantation: predictors, management and outcomes. *Interv Cardiol.* 2018;13(3):140-144.
2. Jørgensen TH, De Backer O, Nissen H et al. Transkateteraortaklapimplantation i Danmark. *Ugeskr Læger.* 2018;180(20A):V05180340.

3. Alabbady AM, Sattur S, Bauch TD et al. Aorto-right ventricular fistula and paravalvular leak after transcatheter aortic valve implantation. *JACC Case Rep.* 2019;1(5):859-864.
4. Verdugo-Marchese M, Monney P, Muller O et al. Complex cardiac surgery in a high-risk patient with new-onset severe mitral regurgitation and aorta to right ventricular fistula after transcatheter aortic valve implantation: a case report. *Eur Heart J Case Rep.* 2020;4(5):1-5.
5. Vrettos A, Duncan A, Ahmed A et al. Successful percutaneous closure of aortic root-to-right ventricle fistula after transcatheter aortic valve implantation: a valuable option in high-risk surgical patients. *Eur Heart J Case Rep.* 2022;6(3):ytac094.