

## Kasuistik

# Dødfødsel efter mislykket Zavanellis manøvre

Svetlana Frandsen & Pernille Ravn

Gynækologisk Obstetrisk Afdeling, Odense Universitetshospital

Ugeskr Læger 2024;186:V02240095. doi: 10.61409/V02240095

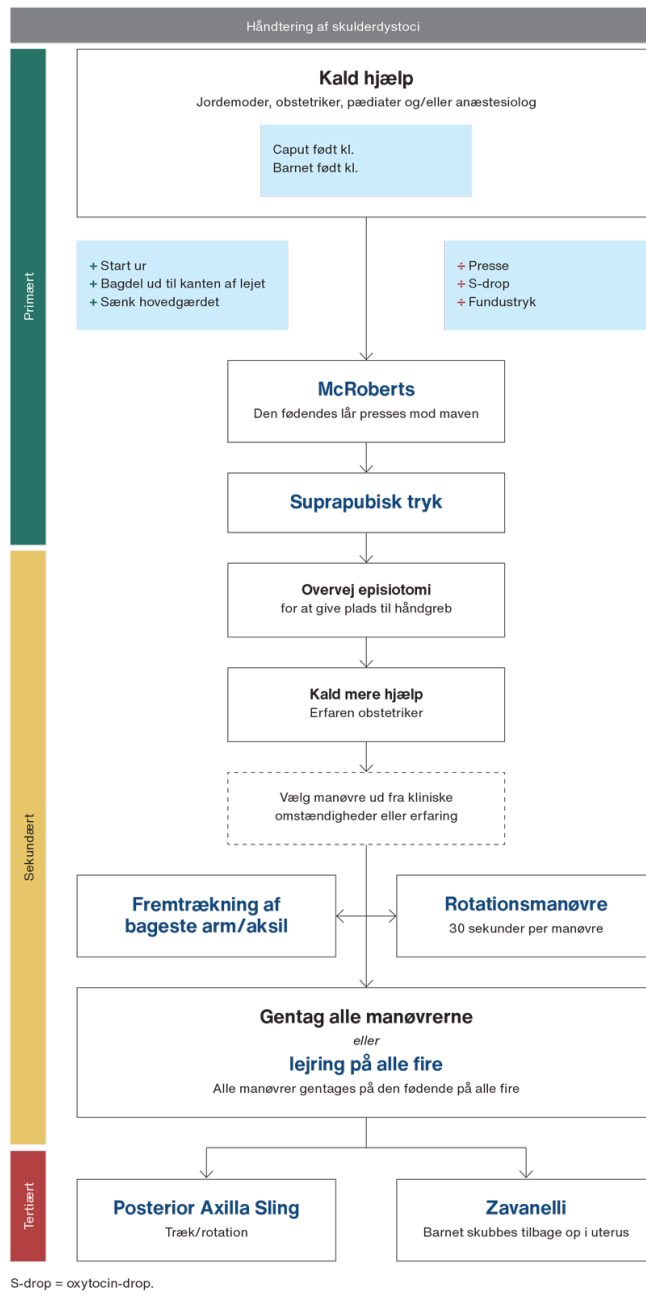
Fastsiddende skulder (FS) er en frygtet og uforudset obstetrisk komplikation ved vaginal fødsel, hvor forreste skulder fanges bag symfyen efter hovedets fødsel, og bageste skulder fanges i den sakrale fordybning. Tilstanden skyldes for stort skulderomfang eller ufuldstændig rotation. Situationen er livstruende for barnet og kræver hurtig håndtering med særlige håndgreb for at hjælpe skuldrene frem. Ifølge international litteratur optræder FS ved 0,6% (0,1-3,3%) af alle fødsler [1, 2]. I 2018 var incidensen af FS i Danmark 1,14% [1]. I internationale studier er incidensen af perinatal død som følge af FS blevet bestemt til 0-1,9% [1]. Vores case omhandler en situation med mislykket replacering af hovedet tilbage i fødselskanalen, kaldet Zavanellis manøvre, forud for akut sectio.

## Sygehistorie

Patienten var andengangs fødende og 26 år med nyopdaget gestationel diabetes. Højde 167 cm og kropsvægt 124 kg i graviditetsuge 36 + 6 svarende til BMI 45 kg/m<sup>2</sup>. Kvinden havde tidligere født et barn vaginalt på 4.050 g i graviditetsuge 38 + 3 efter igangsættelse af fødslen.

Ved ultralydskanning i den aktuelle graviditetsuge 36 + 6 fandt man et stort barn på 3.544 g (tilvækst +19,5%) med normalt flow og let polyhydramnios. Man planlagde igangsættelse af fødsel i graviditetsuge 38 + 3, men i uge 37 + 4 fik kvinden spontan vandafgang og veer. Jordemoder skønnede fosteret til 3.800 g. Fødslen havde en tilfredsstillende fremgang, indtil FS opstod. Algoritmen for håndtering af FS blev fulgt [1-3] (Figur 1). Det primære håndgreb var McRoberts', hvorved den fødendes lår trykkes mod mave med og uden suprapubisk tryk. Man foretog en episiotomi for at skabe plads til det sekundære håndgreb: rotationsmanøvre i begge retninger og fremtrækning af bageste arm. Håndgrebene bidrog ikke til fremhjælpning af skuldrene. Fremtrækning af barnets bageste arm var ikke mulig, da armen ikke kunne nås.

**FIGUR 1** Algoritme til håndtering af fastsiddende skulder, gengivet fra Dansk Selskab for Gynækologi og Obstetris guideline [1]. Flowchartet er udarbejdet af Line Buchgreitz, Rigshospitalet, og Elin Sellén, Aarhus Universitetshospital, med inspiration fra Royal College of Obstetricians and Gynaecologists' guideline [2] og Sydaustraliens nationale guideline [3].



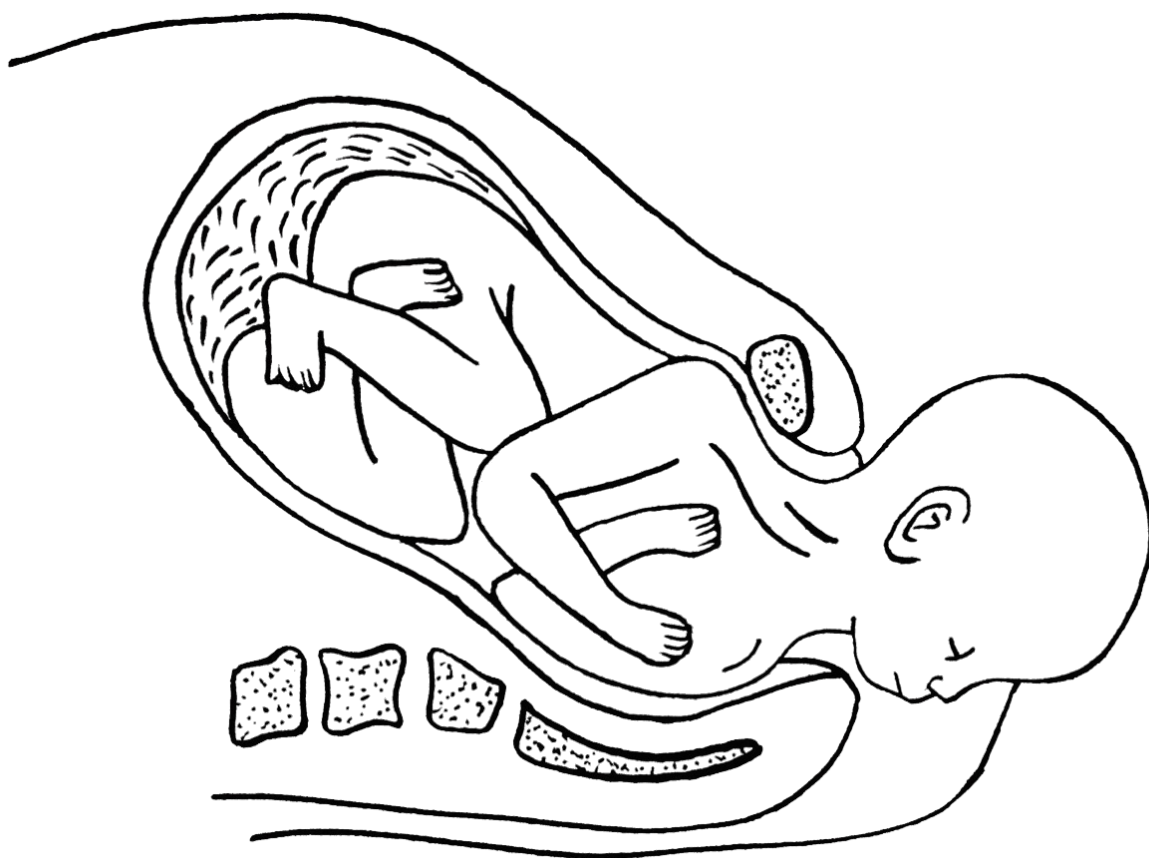
Der blev forgæves forsøgt det tertiære håndgreb, Zavanellis manøvre, hvorved man med flad håndflade presser barnets hoved i flekteret stand tilbage i uterus. Håndgrebene blev udført af en rutineret jordemoder og en speciallæge i gynækologi og obstetrik. Efter ti minutter blev der kaldt akut sectio. Zavanellis manøvre mislykkedes også i generel anæstesi. Der blev udført hysterotomi ved et lavt tværgående uterusnit i generel anæstesi. Kroppen kunne ikke fødes vaginalt eller abdominalt. Efter gentagne forsøg var rotation af barnets skulder til en skrådiameter mulig igennem hysterotomien. Samtidig kunne den bageste skulder, som var indkilet i den sakrale fordybning, løftes op. Den bageste skulder blev herved fri, og barnet kunne slutteligt fødes vaginalt, men livløst. Der gik 28 minutter, fra hoved til krop blev født. Barnet vejede 5.060 g, havde længde 55 cm, hovedomfang 36 cm og maveomfang 37 cm.

## Diskussion

Ved FS vil man som det tertiære håndgreb udføre Zavanellis manøvre, men i vores case kunne det ikke lade sig gøre. Lignende tilfælde er beskrevet kasuistisk:

En 30-årig, fjerdegangsfødende kvinde fødte et barn på 5.970 g med svær FS undervejs, hvor både primære og sekundære håndgreb mislykkedes [4]. Zavanellis manøvre og transabdominal rotation mislykkedes ligeledes. Til sidst forløste man bageste arm vaginalt ved hjælp af transabdominal skulderrotation og vaginal forløsning.

En 21-årig kvinde fødte et barn på 4.320 g [5]. Forløsning var ikke mulig ved anvendelse af samtlige klassiske håndgreb, og Zavanellis manøvre mislykkedes. Skulderrotation blev derefter udført via hysterotomi og resulterede i vaginal fødsel [5].



Fastsiddende skulder – barnets forreste skulder er fanget bag ved symfyisen.

Symfyiotomi gennem et nedre abdominalsnit efter mislykket Zavanellis manøvre er beskrevet [2], men proceduren skal opvejes mod stor risiko for senfølger efter indgrebet.

I denne case blev adgang via hysterotomi anvendt til at opnå skulderrotation til en skrådiameter efterfulgt af vaginal fødsel. Vi erfarede, at det vigtigste for forløsningen var en 180-graders skruebevægelse af skuldre igennem hysterotomien, så barnet kunne løftes op af den sakrale fordybning.

Beslutningen om en skulderrotation via hysterotomi bør træffes tidligt, sandsynligvis inden for fem minutter efter hovedets fødsel, for at forhindre permanente centrale neurologiske skader og perinatal død. Da tid er en afgørende faktor, er det vigtigt at holde kontinuerlig fokus på træning af fødegangspersonale for at sikre hurtig erkendelse og håndtering af FS.

**Korrespondance** Svetlana Frandsen. E-mail: sve.frandsen@gmail.com

**Antaget** 24. april 2024

**Publiceret på ugeskriftet.dk** 17. juni 2024

**Interessekonflikter** ingen. Forfatterens ICMJE-formularer er tilgængelige sammen med artiklen på ugeskriftet.dk

**Referencer** findes i artiklen publiceret på ugeskriftet.dk

**Artikelreference** Ugeskr Læger 2024;186:V02240095

**doi** 10.61409/V02240095

**Open Access** under Creative Commons License [CC BY-NC-ND 4.0](https://creativecommons.org/licenses/by-nc-nd/4.0/)

## SUMMARY

### Stillbirth after failed Zavanelli manoeuvre

Shoulder dystocia is a serious obstetric complication, where one or both shoulders of a child are trapped after the head is born during vaginal delivery. The situation is life-threatening for the child and requires quick management with obstetric manoeuvres for delivering the shoulders. Rarely, the abdominal approach called Zavanelli manoeuvre is used to achieve delivery after a replacement of the head back in the birth canal, prior to acute caesarean section. This is a case report of a 26-year-old woman with severe shoulder dystocia, failed Zavanelli manoeuvre and vaginal delivery of a lifeless child.

## REFERENCER

1. Dansk Selskab for Gynækologi og Obstetrik. Skulderdystoci. Ny obstetrisk guideline, 2023
2. Royal College of Obstetricians and Gynaecologists. Shoulder dystocia (Green-top Guideline No. 42), 2nd ed., 2012
3. Brown AE, Crowley A, Svigos J et al. South Australian perinatal practice guideline shoulder dystocia. Australia SA Health, 2018
4. O'Shaughnessy MJ. Hysterotomy facilitation of the vaginal delivery of the posterior arm in a case of severe shoulder dystocia. *Obstet Gynecol.* 1998;92(4 pt 2):693-5. doi: [https://doi.org/10.1016/s0029-7844\(98\)00153-7](https://doi.org/10.1016/s0029-7844(98)00153-7)
5. O'Leary JA, Cuva A. Abdominal rescue after failed cephalic replacement. *Obstet Gynecol.* 1992;80(3 pt 2):514-6