

## Kasuistik

Ugeskr Læger 2023;185:V08230490

# Godartet blodig mælkesekretion i graviditeten

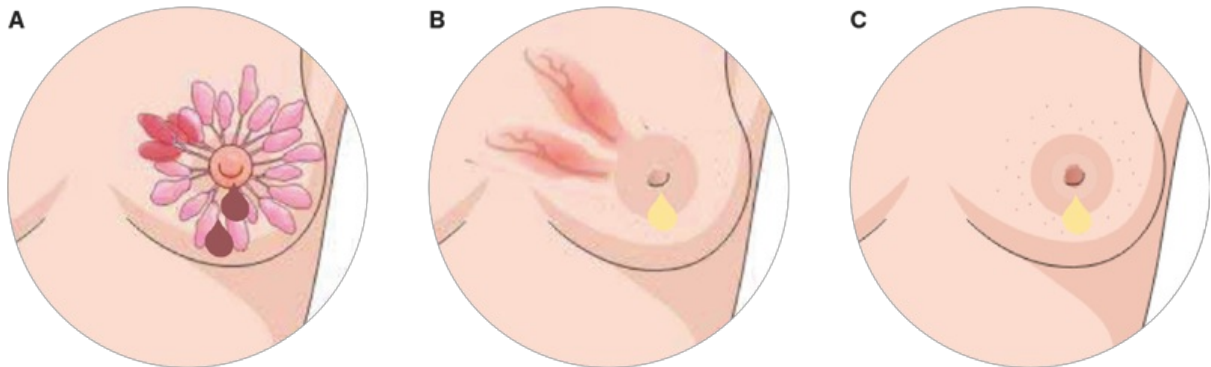
Marie Bendix Simonsen<sup>1, 2</sup> & Gitte Zachariassen<sup>1, 2</sup>

1) H.C. Andersen Børnehospital, Odense Universitetshospital, 2) Det Sundhedsvidenskabelige Fakultet, Syddansk Universitet

Ugeskr Læger 2023;185:V08230490

Moderens egen mælk er den bedste ernæring til spædbørn, og Sundhedsstyrelsen anbefaler fuld amning, indtil barnet er omkring seks måneder, herefter delvis amning i 12 måneder eller længere. Blandt ammende kvinder kan der i de første dage efter fødslen ses blodtilblanding af mælken, ofte som følge af sår eller revner på brystvorterne (Figur 1). Det kan skyldes forkert sutteteknik, og det giver smertefulde amninger. Smertefri, blodig mælkesekretion fra brystvorten karakteriseres derimod som et tegn på ondartet sygdom. Blodtilblandet mælk kan bekymre både sundhedspersonale og forældre [1] og føre til krævende udredningsforløb. Blandt gravide og ammende kvinder kan smertefri, blodig mælkesekretion imidlertid også være et godartet fund.

**FIGUR 1** Illustrationer af rusty pipes i brystet (A), sår/sprækker i brystet (B) og brystbetændelse (C).



I denne kasuistik ønsker vi at belyse en godartet årsag til smertefri, blodig mælkesekretion fra brystet, som kaldes rusty pipe syndrome (RPS), og som ud fra vores kendskab ikke tidligere er beskrevet i dansk litteratur. RPS er en godartet, fysiologisk tilstand, der primært forekommer hos førstegangsgravide kvinder i andet og tredje trimester, men den kan også ses i de første dage efter fødslen [2], hvor der ses bilateral sekretion af blodig råmælk (Figur 1). Tilstanden har sit navn efter den rustne farve, som mælken får grundet blodtilblandingen, som til forveksling ligner vand, der kommer ud af rustne vandrør. RPS er en sjælden tilstand med kun få internationalt rapporterede cases [3].

## SYGEHISTORIE

En 31-årig, rask, førstegangsgavid kvinde debuterede med smertefri, blodig mælkesekretion fra venstre bryst i

graviditetsuge 31. Den blodige mælkesekretion startede fra den ene mælkegang på venstre bryst og involverede tre mælkegange efter en uge. Mælken blev beskrevet som først brun, senere rødbrun og derefter mere rød. Ved tredje graviditetsundersøgelse hos egen læge blev kvinden henvist til udredning på mistanke om brystkræft. Der var ingen synlige eller palpatoriske forandringer i brystet. I tiden mellem lægebesøg og undersøgelse i kræftpakkeforløb tilkom blodig sekretion fra højre bryst. Kvinden havde ingen disponering til brystsygdomme, fraset at hendes mormor havde haft æggestokkekræft. I graviditetsuge 36 blev der foretaget klinisk undersøgelse, og en efterfølgende ultralydskanning fjernede mistanken om brystkræft. Blodtilblandingen af mælken øgedes yderligere på begge sider hen mod fødslen. Fødslen blev igangsat i graviditetsuge 41 på grund af mistanke om svangerskabsforgiftning. Kvinden fødte et raskt barn ved ukompliceret, vaginal fødsel, men hun udviklede svær svangerskabsforgiftning (og efterfølgende haemolysis, elevated liver enzymes, low platelets (HELLP)-syndrom) og var indlagt på en intensivafdeling, hvor hun håndudmalkede sideløbende med ammeetableringen. Den blodige mælkesekretion aftog spontant fra først venstre bryst og derefter højre bryst for helt at ophøre syv dage efter fødslen.

Under indlæggelsen blev kvinden af enkelte sundhedspersoner frarådet at give sit nyfødte barn den udmalkede mælk eller lægge barnet til det bryst, hvor der fortsat var blodig sekretion, da der var bekymring for, om mælken var skadelig for barnet. Andre sundhedspersoner bakkede dog fortsat op om ammeetableringen. Barnet blev eksklusivt ammet seks måneder gammel. Der blev desværre ikke taget billeder af mælken, men eksempler på dette kan findes i artiklen af *Katarzyna et al* [4].

## DISKUSSION

Mælkedannelsen begynder i graviditetsuge 20 [5], og RPS skyldes blod, som er trængt ud i mælkegangene i den første del af graviditeten, hvor brystet vokser meget, og karforsyningen øges (Figur 1). RPS er en godartet, selvlimiterende tilstand, der forsvinder spontant 5-7 dage efter fødslen. Symptomerne fra RPS kan ligne de symptomer, som man ser ved både godartede knuder i kirtelvævet og ved brystkræft. Henvisning i kræftpakkeforløb vil naturligt skabe bekymring hos enhver kvinde, men måske i særdeleshed hos gravide, hvor det medfører ekstra bekymringer om fosterets tilstand. Ovenstående tilstande ses dog hyppigere hos kvinder over 40 år, men en kræftdiagnose bør udelukkes, inden diagnosen RPS kan stilles. RPS bør dog omtales som mulig differentialdiagnose over for kvinder med smertefri, blodig mælkesekretion fra et eller begge bryster i sidste halvdel af graviditeten og/eller i de første dage efter fødslen. Den blodtilblandede mælk kan gives til barnet uden risici [4], og RPS er ikke en indikation for at give modermælkserstatning. Det er også vigtigt, at der ikke sås tvivl om mælkens sikkerhed for barnet, da det kan give unødige bekymringer hos forældrene.

**Korrespondance** Marie Bendix Simonsen. E-mail: Marie.bendix.simonsen@rsyd.dk

**Antaget** 17. oktober 2023

**Publiceret på ugeskriftet.dk** 20. november 2023

**Interessekonflikter** ingen. Forfatterens ICMJE-formularer er tilgængelige sammen med artiklen på ugeskriftet.dk

**Referencer** findes i artiklen publiceret på ugeskriftet.dk

**Artikelreference** Ugeskr Læger 2023;185:V08230490

## SUMMARY

### Benign bloody milk secretion in pregnancy

Marie Bendix Simonsen & Gitte Zachariassen

Ugeskr Læger 2023;185:V08230490

Rusty pipe syndrome (RPS) is a benign, self-limiting condition characterized by bloody milk secretion, and is primarily seen among primiparous women. This case report highlights the clinical presentation of a 31-year-old primiparous woman with bloody milk secretion from gestational week 31. This persisted throughout pregnancy until seven days after birth. RPS should be considered in pregnant women with painless bilateral bloody milk secretion during pregnancy and/or the early days post-partum. The milk can safely be provided to the infant, and RPS is not an indication for formula feeding.

## REFERENCER

1. Faridi MMA, Dewan P, Batra P. Rusty pipe syndrome: counselling a key intervention. *Breastfeed Rev.* 2013;21(3):27-30.
2. Kural B, Sapmaz S. Rusty pipe syndrome and review of literature. *Breastfeed Med.* 2020;15(9):595-597.
3. Tang H, Zhu W, Chen J, Zhang D. Rusty pipe syndrome: a case report and review of the literature. *BMC Pregnancy Childbirth.* 2022;22(1):770.
4. Katarzyna W, Ma&gorzata P, Agata WP et al. Blood-stained colostrum: a rare phenomenon at an early lactation stage. *Children (Basel).* 2022;9(2):213.
5. Geddes DT. Inside the lactating breast: the latest anatomy research. *J Midwifery Womens Health.* 2007;52(6):556-63.