

VIDENSKAB OG PRAKSIS | KASUISTIK

diastolisk kompression af ventriklerne eller en direkte visuel erkendelse af defekten i ventrikelvæggen giver ofte tilstrækkelig evidens for diagnosen [5].

Diagnosen blev stillet hurtigt i den omtalte sygehistorie, men konsekvensen blev ikke taget før et døgn senere. Patienten burde være blevet overflyttet akut til et lands-landsdelscenter med henblik på lukning af rupturen.

AMI-patienter, som bliver cirkulatorisk ustabile, bør vurderes med akut ekkokardiografi. Differentialdiagnoserne er kardiogent shock betinget af udbredt infarktdannelse, højresidigt infarkt eller ruptur af ventriklernes myokardie i septum, papillærmuskel eller den frie væg.

Denne sygehistorie illustrerer, at patienter med ruptur af myokardiet ikke bør opgives på forhånd, men søges aktivt behandlet, såfremt deres og hjertets tilstand retfærdiggør dette.

Korrespondance: Lone Buus, Holtskovgårdsvej 9, DK-8660 Skanderborg.
E-mail: lonebuus@mail.tele.dk

Antaget: 7. april 2005
Interessekonflikter: Ingen angivet

Litteratur

1. Reddy SG, Roberts WC. Frequency of rupture of the left ventricular free wall or ventricular septum among necropsy cases of fatal acute myocardial infarction since introduction of coronary care unit. *Am J Cardiol* 1989;63:906-11.
2. Balakumaran K, Verbaan CJ, Essed CE et al. Ventrikulær free wall rupture: sudden, subacute, slow and sealed and stabilized varieties. *Euro Heart J* 1984;5:282-8.
3. Lopez-Sendon J, Gonzalez FA, Lopez E et al. Diagnosis of subacute ventricular wall rupture after acute myocardial infarction. *JACC* 1992;19:1145-53.
4. Coletti G, Torracca L, Zogno M et al. Surgical management of left ventricular free wall rupture after acute myocardial infarction. *Cardiovasc Surg* 1995;3:181-6.
5. Birnbaum Y, Chamoun AJ, Anzuimi A et al. Ventricular free wall rupture following acute myocardial infarction. *Coron Artery Dis* 2003;14:463-70.

Tyndtarmsstrangulation i defekt i ligamentum latum uteri

Reservelæge Joan Anwar Reza &
reservelæge Sharafaden Karim Mohammad

Slagelse Sygehus, Organkirurgisk Afdeling

Tyndtarmsstrangulation i interne hernier er meget sjælden og udgør 0,5-1% af alle hernier [1]. Endnu sjældnere er herniering af tyndtarmen gennem en defekt i parametrierne; denne tilstand udgør 4-7% af alle interne hernier [1]. Vi beskriver en sygehistorie, hvor tyndtarmen var indeklemmt i en defekt i ligamentum latum uteri. Diagnosen blev først stillet ved laparotomi.

Sygehistorie

En 60-årig, tidligere abdominalt rask kvinde med tre normale fødsler i anamnesen og ingen abdominale operationer blev indlagt på en organkirurgisk afdeling under diagnosen hæmatemese. Anamnestic havde hun haft diareer, kaffegrums-lignende opkastninger og diffuse abdominalsmerter i fire dage. Under indlæggelsen havde hun kun galdefarvede opkastninger. Objektivt var patienten dehydreret, og abdomen var diffus øm, men uden peritoneal reaktion. Der var normale biokemiske forhold, inklusive hæmoglobintal. Tilfældet blev derfor tolket som gastroenteritis og behandlet med intravenøs væskeindgift i første omgang. Næste dag blev patienten pludseligt ukontaktbar og hypotensiv, og der blev derfor foretaget en akut computertomografi (CT) af abdomen på mistanke om

en vaskulær katastrofe. Denne blev afkræftet, men der blev påvist tyndtarmsileus. Kvinden blev akut laparotomeret på vital indikation. Ved operationen fandt man ti centimeter nekrotisk tyndtarm, som var brudt igennem venstre ligamentum latum. Den nekrotiske del blev fjernet. Der blev foretaget primær anastomose, og defekten blev lukket. Postoperativ var patienten fortsat i septisk shock og døde trods intensiv terapi få timer efter operationen.

Diskussion

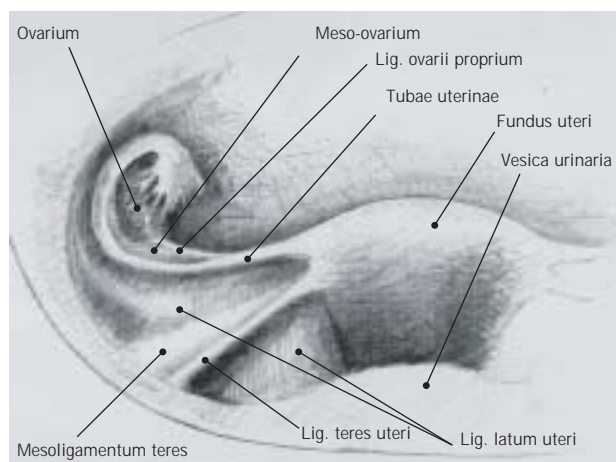
Ligamentum latum uteri er en dobbelt peritoneal fold, som danner mesenteriet omkring de indre genitalier (**Figur 1**). Det strækker sig fra begge sider af uterus til bækkenets laterale væg og omgiver parametrierne, som danner folder i ligamentet. Ligamentum latum er delt i tre sektioner: mesosalpinx og mesoovarium, som ligger øverst, samt mesometrium, som danner den nederste del og støtter uterus [2].

Der er beskrevet få tilfælde af tyndtarmsstrangulation gennem defekter i ligamentum latum uteri [1,2]. Defekterne er forsøgt klassificeret som kongenitte, for eksempel ruptur af cyster i den Müllerske gang, og akvisitte som følge af multiple fødsler og gynækologiske infektioner og/eller operationer, især sterilisation [3].

Defekten kan ligge kaudalt for ligamentum teres uteri, som danner en fold anteriort i ligamentum latum uteri. Den kan også ligge proksimalt for ligamentum teres uteri og i selve ligamentet [4].

Diagnosen inkarcereret internt hernie gennem en sådan

VIDENSKAB OG PRAKSIS | KASUISTIK



Figur 1. Genitalia feminina interna set forfra.

defekt er ofte vanskelig at stille, og bør hos kvinder, der ikke tidligere er blevet opereret, overvejes hos multipara og steriliserede. Man kan i nogle tilfælde palpere en udfyldning i nederste del af abdomen [3]. Man kan ofte stille diagnosen ved CT, men hvis mistanken om ileus er rejst, bliver et oversigtsbillede af abdomen det første valg. CT kan vise den strangulerede tyndtarm i fossa douglasi og en lateralt stillet uterus [5].

Behandling af denne tilstand skal omfatte lukning af defekten, og man bør altid undersøge den kontralaterale side af ligamentum latum for yderligere defekter [5].

Korrespondance: *Joan Anwar Reza*, Slagelse Sygehus, Organkirurgisk Afdeling, Ingemannsvej 18, DK-4200 Slagelse. E-mail: joreza@dadlnet.dk

Antaget: 23. marts 2005
Interessekonflikter: Ingen angivet

Litteratur

- Kristiansen FV. Tyndtarmsstrangulation i defekter i parametriet. *Ugeskr Læger* 1979;141:3455-6.
- Miller A, Hong MK, Hutson JM. The broad ligament: a review of its anatomy and development in different species and hormonal environments. *Clin Anat* 2004;17:244-51.
- Natalini G, Trancanelli V, Gerli P et al. Internal hernia through an orifice of the broad ligament of the uterus. *Minerva Chir* 1980;35:1359-62.
- Cilley R, Poterack K, Lemmer J et al. Defects of the broad ligament of the uterus. *Am J Gastroenterol* 1986;81:389-91.
- Fafet P, Souiri M, Ould Said H et al. Internal hernia of the small intestine through a breach of the broad ligament, apropos of a case. *J Chir (Paris)* 1995;132:314-7.

Tilskud til lægemidler

Lægemiddelstyrelsen meddeler, at der pr. 2. januar 2006 ydes generelt tilskud efter sygesikringslovens § 7 til følgende lægemidler:

- (C-09-DA-06) Atacand Zid tabletter*, Orifarm A/S
- (C-03-CA-02) Bumetanid »Copyfarm« tabletter*, Copyfarm A/S
- (G-04-CA-02) Cepalux kapsler*, ratiopharm A/S
- (N-06-AX-16) Efixor Depot depotkapsler*, Orifarm A/S
- (N-06-AB-03) Fondur opløselige tabletter*, Sandoz A/S
- (A-10-BB-12) Glimepirid »Alternova« tabletter*, Alternova A/S
- (A-10-BB-12) Glimepirid »1A Farma« tabletter*, 1A Farma A/S
- (A-10-BB-12) Glimepirid »HEXAL« tabletter*, HEXAL A/S
- (A-10-BB-12) Glimepirid »ratiopharm« tabletter*, ratiopharm A/S
- (H-02-AB-04) Medrol tabletter*, Paranova Danmark A/S
- (G-03-CA-03) Vagifem vaginaltabletter*, Paranova Danmark A/S
- (N-05-AL-05) Solian tabletter*, Orifarm A/S

Denne bestemmelse trådte i kraft den 2. januar 2006.

*) Omfattet af tilskudsprssystemet.