

Duodenale adenomer ved familiær adenomatøs polypose

Reservelæge Luit Penninga, overlæge Lars Bo Svendsen & overlæge Steffen Bülow

H:S Rigshospitalet, Kirurgisk-gastroenterologisk Afdeling C, og H:S Hvidovre Hospital, Gastroenheden, Kirurgisk Sektion

Resumé

Kolektomi har reduceret incidensen af kolorektalt karcinom væsentligt hos patienter med familiær adenomatøs polypose (FAP), og nu til dags er duodenalt karcinom den væsentligste årsag til kræftrelateret død hos polyposepatienter. Langt de fleste polyposepatienter får adenomer i duodenum, og det antages, at adenom-karcinom-sekvensen også gælder her. Hos polyposepatienter er risikoen for udvikling af cancer i duodenum 100-300 gange større end hos baggrundsbefolkningen. Artiklen gennemgår forekomst, diagnostik og behandling samt kontrol af duodenale adenomer ved FAP.

Familiær adenomatøs polypose (FAP) er en autosomal dominant arvelig sygdom forårsaget af en mutation i APC-genet på kromosom 5. Det primære fænotypiske kendetegn er udvikling af hundrede til flere tusinde adenomer i colon samt adskillige ekstrakoloniske manifestationer [1-3]. Incidensraten er 1,9 pr. mio. i Danmark, hvilket svarer til ca. ti nydiagnosticerede patienter om året [1]. Konsekvenserne af sygdommen er betydelige; uden kirurgisk behandling vil der udvikles kolorektalt adenokarcinom hos næsten alle patienter, og i tidligere generationer døde alle polyposepatienter i 40-50-årsalderen af kolorektal cancer [1, 4]. Patienterne bliver i dag behandlet med kolektomi før cancerudvikling, og tarmkontinuiteten genoprettes med en ileorektal anastomose eller en ileo-anal pouch [5].

Identifikation af polyposefamilier og opsøgende undersøgelse af risikopersoner med efterfølgende kolektomi har reduceret incidensen af kolorektalt karcinom betydeligt og forbedret overlevelsen tilsvarende [5]. Nu til dags er de vigtigste dødsårsager duodenal- og rektalcancer, desmoidtumor samt komplikationer efter kirurgisk behandling [3, 4, 6-11]. I denne oversigt gennemgås hyppighed, diagnostik og behandling samt kontrol af duodenale adenomer hos patienter med FAP.

Metode

Litteratursøgning og gennemgang af den fundne litteratur er foretaget systematisk. Litteraturen er søgt på MEDLINE, PubMed og i The Cochrane Library ved søgning foretaget i december 2002 og gentaget i juni 2003 med søgeordene: *duodenal adenomas or familial adenomatous polyposis or familial polyposis coli*. Den udvalgte litteraturs sprog er begrænset til engelsk,

fransk, tysk, hollandsk, dansk og de øvrige nordiske sprog. Manuel gennemgang af litteraturlister fra de systematiske oversigtsartikler og relevante enkelte studier er også inddraget. De enkelte studier blev vurderet på relevans, randomisering, blinding og håndtering af dropoutene.

Forekomst

Duodenale polypper findes hos 40-100% af alle polyposepatienter [1, 3, 6, 10, 12-14]. Duodenalt karcinom er sjældent forekommende i normalbefolkningen, men hos polyposepatienter er risikoen for at få denne type kræft 100-300 gange større [3, 6, 7, 10, 12, 15-17]. Polypperne er histologisk adenomer, som oftest er tubulære og med en vekslende dysplasi-grad. Efter kolektomi er duodenalt karcinom den vigtigste årsag til kræftrelateret død hos polyposepatienter [4, 9, 11]. Livstidsrisikoen for at der udvikles duodenalt karcinom ved FAP er 3-5% [8].

Lokalisation

Adenomer findes hyppigst i andet og øverste del af tredje stykke af duodenum, dvs. omkring papilla vateri [3, 12], hvilket leder tanken hen på, at galde muligvis spiller en rolle i udviklingen [3, 18]. Adenomerne ses oftest som multiple, få millimeter store, hvidlige, sessile polypper på slimhindefolderne. Hos omkring 10% findes der ved endoskopi ingen synlige polypper, men slimhindebiopsier viser mikroadenomer [12, 19-21]. Duodenal adenomatose klassificeres i fire stadier efter Spiegelmans klassifikation (**Tabel 1**), som inddrager både kliniske og histologiske faktorer [18].

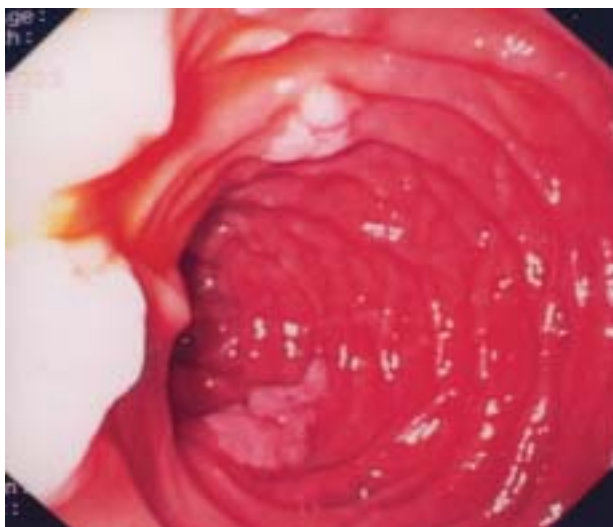
Diagnostik

Ved endoskopi anvendes der traditionelt bedst et sidekiggende endoskop, idet man med et ligeudkiggende endoskop kun kan se omkring halvdelen af alle adenomer [7, 12, 18, 20, 22]. Det er uklart, om forbedring af ligeudkiggende endoskoper med bl.a. bredere synsvinkel har gjort disse skoper mere

Tabel 1. Spiegelman-klassifikation.

	Score		
	1	2	3
Antal adenomer	1-4	5-20	> 20
Størrelse af adenomer i mm	1-4	5-20	> 20
Histologisk type	Tubulær	Tubulovilløs	Villøs
Dysplasi	Let	Moderat	Svær

Stadium 0: 0 point; stadium I: 1-4 point; stadium II: 5-6 point; stadium III: 7-8 point og stadium IV: > 8 point.



Figur 1. Svær duodenal adenomatose Spigelman stadium IV.

Figur 2. Diagnostiske undersøgelser ved duodenale adenomer.

- Sidekikkende endoskop
- Multiple biopsier, også fra normalt udseende mucosa og papilla vateri
- Børstebiopsier
- Sfinkterektomi/endoskopisk retrograd kolangiopankreatikografi (ERCP)
- Endoskopisk ultralydskanning (EUL)

Figur 3. Behandlingsmuligheder ved duodenale adenomer.

- Endoskopisk*
- Observation
 - Slyngefjernelse
 - Endoskopisk mucosa-resektion
 - Laser
 - Argon-plasma-*beam*-koagulation
 - Fotodynamisk behandling
- Kirurgisk*
- Ampullektomi/duodenotomi
 - Pankreasbevarende total duodenektomi
 - Pankreatikoduodenektomi
- Farmakoterapi*
- Cyclooxygenase-2-hæmmer
- Evt. genterapi*

velegnet til diagnosticering af duodenale adenomer. Der tages multiple biopsier også fra normalt udseende mucosa i folderne hos patienter uden synlige adenomer [18, 19, 23]. Hvis der findes adenomatose Spigelman stadium IV (Figur 1) eller blot svær dysplasi suppleres med endoskopisk ultralydskanning (EUL) for at få information om invasiv vækst og afgøre resektabilitet [3, 6, 12], idet biopsi af adenomer kun afslører karcinomatøst væv i 62% af tilfældene [24, 25]. Diagnostiske undersøgelser ved duodenale adenomer er samlet i Figur 2.

Risiko for karcinom

Det antages, at adenom-karcinom-sekvensen også gælder i duodenum [7, 21, 26]. Adenomatøst væv er fundet i 66% af de

duodenale karcinomer og i 73% af tilfældene i det omliggende normalt udseende væv [21]. Risikoen for udvikling af karcinom synes dog at være mindre i duodenum end i colon og rectum. Duodenale adenomer findes hos næsten alle polyposepatienter, og en skandinavisk-hollandsk undersøgelse viste en livstidsrisiko for duodenalt karcinom på kun 5% [7, 12]. Ved polypose er der beskrevet en stigning med tiden i antal og størrelse af duodenale adenomer, graden af dysplasi og Spigelmans stadium [3, 12, 27]. Risiko for progression til Spigelmans stadium IV er 30% over 20 år [3, 28], og der ses udvikling af duodenal cancer hos 2% over ti år [3, 6, 16, 29].

Endoskopisk behandling

Målet er at forebygge udviklingen fra adenomer til karcinomer [18, 26]. Endoskopisk fjernelse af adenomer er desværre ofte umulig, fordi adenomerne er flade og multiple, og endoskopisk resektion af duodenale adenomer bør derfor kun overvejes hos udvalgte patienter med få store adenomer [12, 23]. Metoderne er fjernelse med varm slynge, laserterapi, argonplasmakoagulation og fotodynamisk behandling (Figur 3). Efter slyngefjernelse og laserbehandling er der beskrevet meget høje recidivrater [23, 30, 31]. Argonplasmakoagulation indebærer en overfladisk elektrokoagulation med argon som elektrisk ledende medie. Metodens fordele er en lav perforationsrisiko sammenlignet ved andre endoskopiske procedurer, men resultater af større serier foreligger endnu ikke [12, 23]. Ved fotodynamisk behandling indtager patienten et lysfølsomt stof, som inkorporeres i adenomvæv. Herefter behandles patienten endoskopisk med lys i en bølglængde, som svarer til det fotoaktive stofs virkeområde, hvilket medfører en overfladisk nekrose og dermed reduktion af polyperne. Denne behandling virker lovende, men endelige resultater foreligger ikke endnu [32]. Komplikationerne til endoskopisk behandling er blødning (8%), pankreatit (12%) og perforation (1%), sidstnævnte dog oftest efter laserterapi [10, 23].

Kirurgisk behandling

Kirurgi er på nuværende tidspunkt den eneste dokumenterede effektive behandlingsmulighed [6, 33, 34]. Det er dog endnu ikke helt klart, hvilken metode der skal anvendes (Figur 3). Ved karcinom udføres pankreatiko-duodenektomi a.m. Whipple, men prognosen er dårlig med en overlevelsen på kun omkring to år [8, 12, 16]. Kirurgisk intervention bør derfor foretages, før adenomerne har udviklet sig til cancer. Den mindst omfattende procedure er duodenotomi med lokal excision af adenomer, som medfører få komplikationer [6, 25, 29-31], men recidivraten er næsten 100%, hvorfor indgrebet kun udføres hos udvalgte patienter med få store adenomer [25, 29, 30, 34].

Hidtil har pancreatiko-duodenektomi også været førstevalgsbehandlingen ved svær dysplasi [35], men indgrebet medfører en ikke uvæsentlig mortalitet (0-10,1%) og en morbi-

VIDENSKAB OG PRAKSIS | OVERSIGTSARTIKEL

Spigelman stadium 0 og I Gastroskopi med multiple biopsier, interval på fem år
Spigelman stadium II Gastroskopi med multiple biopsier, interval på tre år
Spigelman stadium III Gastroskopi med multiple biopsier, interval på 1-2 år
Spigelman stadium IV, eller svær dysplasi uanset stadium Endoskopisk ultralydskanning Overveje pancreasbevarende duodenektomi

Figur 4. Anbefalet kontrol af duodenal adenomatose ved familiær adenomatøs polypose.

ditet på 40-50% [36, 37]. Ved operationen fjernes desuden en del af pancreas, selv om sygdommen kun er lokaliseret til duodenum. Pancreasbevarende total duodenektomi (PBT) er en ny kirurgisk behandling for avanceret duodenal adenomatose [3, 6, 33]. Ved operationen fjernes kun duodenumslimhinde og en del af muskellaget, mens det yderste lag af tunica muscularis efterlades på pancreas over for papillen. Pancreas bevares intakt, og der udføres en ampullojejunostomi. Ductus choledochus og ductus pancreaticus bliver syet ind i jejunum på en fælles plade, efter at eventuelt adenomatøst væv er fjernet [33]. De hyppigste komplikationer er lækage fra pancreatikojejunostomien hos op til 38%, samt pankreatit [30, 33]. PBT anbefales ved Spigelman stadium IV eller ved svær dysplasi uanset stadium, men langtidsresultater foreligger endnu ikke. PBT er ikke en onkologisk operation, da muskellaget af duodenum oralt for ampulla duodeni major ikke bliver fjernet [33], og anvendes kun, såfremt cancer er udelukket ved multiple biopsier og EUL.

Endoskopisk kontrol

Det anbefales, at den første gastroskopi foretages, når patienterne er omkring 25 år [1, 3, 12]. Da risikoen for udvikling af karcinom formodes at stige med stigende Spigelman-stadium anbefales der regelmæssig endoskopisk kontrol jf. **Figur 4**. Ved Spigelman stadium IV eller ved svær dysplasi uanset Spigelman-stadium suppleres der med EUL, og operation overvejes. Hvis en sådan ikke udføres, bør endoskopien gentages efter 3 mdr. [6, 12].

Farmakologisk behandling

Sulindac er et NSAID-præparat, som nedsætter celleproliferationen i duodenumslimhinde, men en klinisk effekt på adenomerne har ikke kunnet påvises [38, 39]. Celecoxib, der er en cyclooxygenase-2-hæmmer reducerer signifikant antallet og størrelsen af kolorektale adenomer ved polypose ved behandling med 800 mg daglig og har også en vis virkning på duodenale adenomer [40]. Celecoxib er godkendt i EU inkl. Danmark som supplement til den kirurgiske behandling af polypose, men langsigtede resultater vedrørende effekten på adenomvækst og cancerudvikling foreligger imidlertid ikke.

Konklusion

Duodenale adenomer er ligesom kolorektale adenomer præmaligne, men risikoen for cancerudvikling er betydeligt lavere end i colon og rectum. Den er dog stor nok til at retfærdiggøre anbefaling af regelmæssig endoskopisk kontrol, som tilrettelægges på grundlag af sværhedsgraden af den duodenale adenomatose. Ved den sværeste grad af adenomatose bør kirurgisk behandling overvejes i form af pancreasbevarende total duodenektomi. Celecoxib reducerer væksten af duodenale adenomer, men langtidsresultaterne kendes endnu ikke.

Korrespondance: *Luit Penninga*, Kirurgisk-gastroenterologisk Afdeling C, H:S Rigshospitalet, Blegdamsvej 9, DK-2100 København Ø.
E-mail: luitpenninga@hotmail.com

Antaget: 23. juni 2004

Interessekonflikter: Ingen angivet

Litteratur

- Bülow S. Results of national registration of familial adenomatous polyposis. *Gut* 2003;52:742-6.
- Campbell WJ, Spence RAJ, Parks TG. Familial adenomatous polyposis. *Br J Surg* 1994;81:1722-33.
- Kashiwagi H, Spigelman AD. Gastrointestinal lesions in familial adenomatous polyposis. *Surg Today* 2000;30:675-82.
- Arvantis ML, Jagelman DG, Fazio VW et al. Mortality in patients with familial adenomatous polyposis. *Dis Colon Rectum* 1990;33:639-42.
- Bülow C, Vasen H, Järvinen H et al. The rectum after colectomy and ileorectal anastomosis in patients with familial adenomatous polyposis. *Gastroenterology* 2000;119:1454-60.
- Bülow S, Björk J, Christensen IJ et al. Duodenal adenomatosis in familial adenomatous polyposis. *Gut* 2004;53:381-6.
- Jagelman DG, DeCosse JJ, Bussey HJR. Upper gastrointestinal cancer in familial adenomatous polyposis. *Lancet* 1988;1:1149-51.
- Vasen HFA, Bülow S, Myrhaøj T et al. Decision analysis in the management of duodenal adenomatosis in familial adenomatous polyposis. *Gut* 1997;40:716-9.
- Nugent KP, Spigelman AD, Phillips RKS. Life expectancy after colectomy and ileorectal anastomosis for familial adenomatous polyposis. *Dis Colon Rectum* 1993;36:1059-62.
- Van Ruth S, de Vos tot Nederveen Cappel WH, van Laarhoven CJ et al. Frequentie van duodenumadenomen bij patienten met familiale adenomateuze polyposis. *Ned Tijdschr Geneesk* 2001;145:1744-8.
- Galle TS, Juel K, Bülow S. Causes of death in familial adenomatous polyposis. *Scand J Gastroenterol* 1999;334:808-12.
- Wallace MH, Phillips RKS. Upper gastrointestinal disease in patients with familial adenomatous polyposis. *Br J Surg* 1998;85:742-50.
- Bertoni G, Sassatelli R, Nigrisoli E et al. High prevalence of adenomas and microadenomas of the duodenal papilla and periampullary region in patients with familial adenomatous polyposis. *Eur J Gastroenterol Hepatol* 1996;8:1201-6.
- Domizio P, Talbot IC, Spigelman AD et al. Upper gastrointestinal pathology in familial adenomatous polyposis: results from a prospective study of 102 patients. *J Clin Pathol* 1990;43:738-43.
- Bülow S, Lauritsen KB, Johansen A et al. Gastrointestinal polyps in familial adenomatous polyposis. *Dis Colon Rectum* 1985;28:90-3.
- Groves CJ, Saunders BP, Spigelman AD et al. Duodenal cancer in patients with familial adenomatous polyposis (FAP): results of a 10 year prospective study. *Gut* 2002;50:636-41.
- Offerhaus GJ, Giardello FM, Krush AJ et al. The risk of upper gastrointestinal cancer in familial adenomatous polyposis. *Gastroenterology* 1992;102:1980-2.
- Spigelman AD, Williams CB, Talbot IC et al. Upper gastrointestinal cancer in patients with familial adenomatous polyposis. *Lancet* 1989;2(8666):783-5.
- Bülow S, Alm T, Fausa O et al. Duodenal adenomatosis in familial adenomatous polyposis. DAF project group. *Int J Colorectal Dis* 1995;10:43-6.
- Church JM, McGannon E, Hull-Boiner S et al. Gastrointestinal polyps in patients with familial adenomatous polyposis. *Dis Colon Rectum* 1992;35:1170-3.
- Spigelman AD, Talbot IC, Penna C et al. Evidence for adenoma-carcinoma sequence in the duodenum of patients with familial adenomatous polyposis. *J Clin Pathol* 1994;47:709-10.
- Debinski HS, Spigelman AD, Hatfield A et al. Upper intestinal surveillance in familial adenomatous polyposis. *Eur J Cancer* 1995; 31A:1149-53.

23. Bleau BL, Gostout CJ. Endoscopic treatment of ampullary adenomas in familial adenomatous polyposis. *J Clin Gastroenterol* 1996;22:237-441.
24. Menzel J, Poremba C, Dietl KH et al. Tumours of the papilla of Vater; inadequate diagnostic impact of endoscopic forceps biopsies following sphincterectomy. *Ann Oncol* 1999;10:1227-31.
25. Cahen DL, Fockens P, Wit LT de et al. Local resection or pancreaticoduodenectomy for villous adenoma of the ampulla of Vater diagnosed before operation. *Br J Surg* 1997;84:948-51.
26. Offerhaus GJ, Entius MM, Giardello FM. Upper gastrointestinal polyps in familial adenomatous polyposis. *Hepatogastroenterology* 1999;46:667-9.
27. Burke CA, Beck GJ, Church JM et al. The natural history of untreated duodenal and ampullary adenomas in patients with familial adenomatous polyposis followed in an endoscopic surveillance program. *Gastrointest Endoscop* 1999;49:358-64.
28. Matsumoto T, Lida M, Nakamura S et al. Natural history of ampullary adenoma in familial adenomatous polyposis: reconfirmation of benign nature during extended surveillance. *Am J Gastroenterol*. 2000;95:1557-62.
29. Heiskanen I, Kellokumpu I, Jarvinen H. Management of duodenal adenomas in 98 patients with familial adenomatous polyposis. *Endoscopy* 1999;31:412-6.
30. Alarcon FJ, Burke CA, Church JM et al. Familial adenomatous polyposis; efficacy of endoscopic and surgical treatment for advanced duodenal adenomas. *Dis Colon Rectum* 1999;42:1533-6.
31. Soravia C, Berk T, Haber G et al. Management of advanced duodenal polyposis in familial adenomatous polyposis. *J Gastrointest Surg* 1997;1:474-8.
32. Mikvy P, Messmann H, Debinski H et al. Photodynamic therapy for polyps in familial adenomatous polyposis – a pilot study. *Eur J Cancer* 1995;31A:1160-5.
33. Lundell L, Hylltander A, Liedman B. Pancreas-sparing duodenectomy: Technique and results. *Eur J Surg* 2002;168:74-77.
34. Penna C, Bataille N, Balladur P, Tiret E, Parc R. Surgical treatment of severe duodenal polyposis in familial adenomatous polyposis. *Br J Surg* 1998;85:665-8.
35. Causeret S, Francois Y, Griot JB et al. Prophylactic pancreaticoduodenectomy for premalignant duodenal polyposis in familial adenomatous polyposis. *Int J Colorectal Dis* 1998;13:39-42.
36. Gouma DJ, Geenen RCI van, Gulik TM van et al. Rates of complications and death after pancreaticoduodenectomy: risk factors and the impact of hospital volume. *Ann Surg* 2000;232:786-95.
37. Gallagher MC, Shankar A, Groves CJ. Prophylactic pylorus preserving pancreaticoduodenectomy for advanced duodenal disease in familial adenomatous polyposis. *Familial Cancer* 2003;2, Suppl 1:60-61.
38. Nugent KP, Farmer KC, Spigelman AD et al. Randomized controlled trial of the effect of sulindac on duodenal and rectal polyposis and cell proliferation in patients with familial adenomatous polyposis. *Br J Surg* 1993;80:1618-9.
39. Seow-Choen F, Vijayan V, Keng V. Prospective randomized trial of sulindac versus calcium and calciferol for upper gastrointestinal polyps in familial adenomatous polyposis. *Br J Surg* 1996;83:1763-6.
40. Phillips RKS, Wallace MH, Lynch PM et al. A randomised, double blind, placebo controlled study of celecoxib, a selective cyclooxygenase-2 inhibitor, on duodenal polyposis in familial adenomatous polyposis. *Gut* 2002;50:857-60.

Pancreasbevarende total duodenektomi ved familiær adenomatøs polypose

Læge Luit Penninga, overlæge Lars Bo Svendsen, professor Preben Kirkegaard & overlæge Steffen Bülow

H:S Rigshospitalet, Kirurgisk Gastroenterologisk Afdeling C, og H:S Hvidovre Hospital, Gastroenheden, Kirurgisk Sektion

Resumé

Introduktion: Hos langt de fleste patienter med familiær adenomatøs polypose (FAP) udvikles der duodenaladenomer med et malignt potentiale, hvorfor kontrol er nødvendig, og behandling kan komme på tale. Tidligere har pankreatikoduodenektomi ad modum Whipple været førstevalgsbehandling for patienter med svær duodenal dysplasi. Ved Whipples operation fjernes en del af pancreas, selv om sygdommen kun er lokaliseret til duodenum. Pancreasbevarende total duodenektomi (PBDT) er en ny kirurgisk behandling for duodenal adenomatose og anden patologi i duodenum. I denne artikel beskriver vi vores erfaring og resultater med PBDT hos polyposepatienter med svær duodenal adenomatose.

Materiale og metoder: I perioden 1999-2002 fik tre patienter med FAP og svær duodenal adenomatose foretaget PBDT på Kirurgisk Gastroenterologisk Afdeling C, H:S Rigshospitalet. To patienter havde et ukompliceret perioperativt forløb. En patient fik postoperativt komplikationer i form af recidiverende pankreatit og ampullojejunostomilækage, som blev behandlet konservativt med drænage med god effekt. En followupendoskopi viste, at alle tre patienter havde fået små adenomer i orale jejunum, som fungerer som neoduodenum. Patienterne var velbefindende hhv. 46 mdr., 37 mdr. og 11 mdr. postoperativt.

Diskussion: Vi konkluderer, at PBDT er en relativ effektiv operation ved svær duodenal adenomatose, men regelmæssig endoskopisk kontrol er nødvendig, fordi der kan udvikles adenomer i neoduodenum.

Langt de fleste patienter med familiær adenomatøs polypose (FAP) får duodenale adenomer med et malignt potentiale, hvorfor kontrol er nødvendig, og behandling kan komme på tale i svære tilfælde. Duodenale karcinomer ses 100-300 gange hyppigere hos polyposepatienter end hos baggrundsbefolkningen [1-4]. Livstidsrisikoen for udvikling af duodenal cancer hos FAP-patienter er 3-5% [1]. Duodenal adenomatose er et forstadium til karcinom, og tilstanden kan klassificeres i fire stadier a.m. Spigelman [5].

Større duodenale adenomer kan reseceres endoskopisk eller transduodenalt via laparotomi, men recidivraten er høj [3, 4]. Tidligere har pankreatikoduodenektomi a.m. Whipple været førstevalgsbehandling for patienter med duodenal adenomatose Spigelman stadium IV [3, 4]. Whipples operation medfører imidlertid en ikke uvæsentlig mortalitet (4%) og en høj morbiditet, og ved denne operation fjernes desuden en del af pancreas, selv om sygdommen kun er lokaliseret til duodenum [4, 6, 7].

Pancreasbevarende total duodenektomi (PBDT) er en rela-