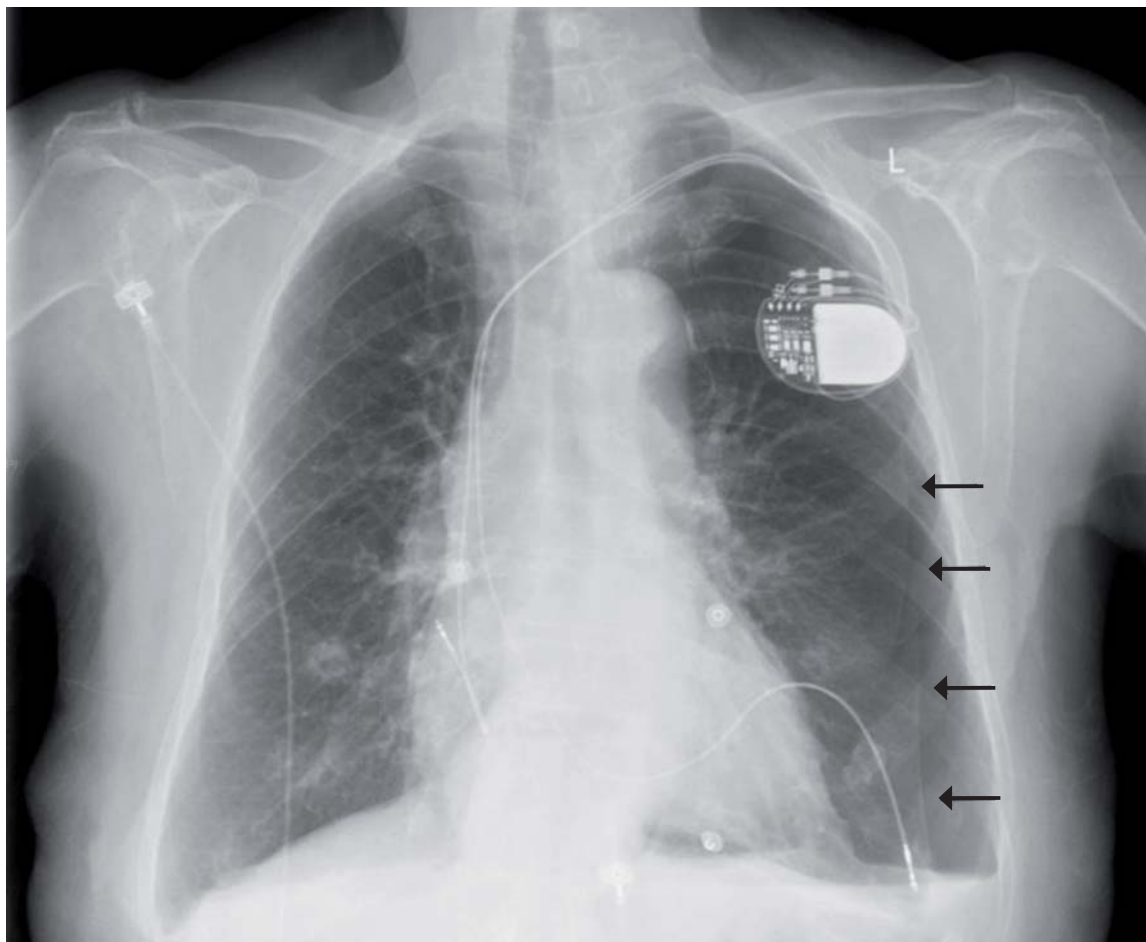


## Månedens billede



### MÅNEDENS BILLEDE

Redigeres af:  
Tove Agner,  
Margrethe Herning,  
Jens Otto Lund og  
Peter Skinhøj

En 89-årig kvinde blev indlagt på grund af stikkende brystmerter. Der var ingen sikker effekt af nitroglycerin. Patienten havde to måneder tidligere fået anlagt en pacemaker på indikationen intermitterende tredjegradsatrioventrikulært blok. Ved en rutinerøntgenundersøgelse af thorax sås der på det tidspunkt ingen påfaldende forhold.

Elektrokardiografi ved indlæggelsen viste sinusrytme med *pace-spikes* og exitblok. På grund af de atypiske smerter blev der taget et nyt røntgenbillede af thorax. Billedet viste en venstresidig pneumothorax udløst af en pacemaker elektrode, der havde arbejdet sig igennem højre ventrikels væg og ind i venstre lunge. Patienten blev overført til et center med invasiv funktion til ekstraktion af elektroden og anlæggelse af pleuradræn.

Ved enhver patient med uafklarede brystmerter bør akut røntgenundersøgelse af thorax indgå i diag-

nostikken. Undersøgelsen er billig, hurtig og non-invasiv.

*Bo Lauridsen*

Medicinsk Afdeling, Køge Sygehus

E-mail: bo\_max@yahoo.com