Recidiverende tilfælde af Takotsubosyndrom

Reservelæge Ali Theibich, overlæge Kim Klarlund & overlæge Mustafa Taskiran

KASUISTIK

Køge Sygehus, Medicinsk Afdeling, Kardiologisk Afsnit

Takotsubokardiomyopati (TK) er en sjælden form for kardiomyopati, som er karakteriseret ved reversibel apikal ballonering med nedsat venstre ventrikelfunktion (EF), elektrokardiografiske (EKG-) forandringer og enzymstigning, der kunne tyde på akut myokardieinfarkt (AMI), men hvor der findes fuldstændig normale epikardielle kar ved koronararteriografi (KAG) [1]. Forløbet af akut indsættende brystsmerter og de nævnte fund er hyppigst relateret til fysisk og psykisk stress hos tidligere raske midaldrende til ældre kvinder og udgør en sjælden, men væsentlig differentialdiagnose til AMI [2]. Modsat AMI er prognosen for TK god, og den apikale systoliske dysfunktion er vanligvis reversibel i løbet af ganske få uger. Prognosen er betinget af aggressiv behandling, som ud over konventionel farmakologisk behandling inkluderer cirkulations- og ventilationsstøtte. Variantformer af TK uden involvering af apex beskrives i tiltagende omfang [2].

Patofysiologien bag syndromet er uklar, men flere mekanismer har været overvejet herunder abnorm sympatikusaktivering med myokardiel *stunning* [3], vasospasmer i koronararterier, dynamisk udløbsobstruktion af venstre ventrikel og specielt mikrovaskulær koronardysfunktion [4]. Den dynamiske udløbsobstruktion skyldes kompensatorisk hyperkontraktilitet i de basale regioner af venstre ventrikel og fører til systolisk anterior bevægelse af forreste mitralflig, hvilket igen fører til mitralinsufficiens [5].

Her præsenteres en kasuistik med en patient, som må antages at have haft TK tre gange. Dette er os bekendt aldrig tidligere beskrevet i dansk litteratur.

FIGUR 1

Ventrikulografi demonstrerer apikal ballonering. I systolen ses kontraktion i basale dele af venstre ventrikel, mens apex er slap og uden kontraktion. Diastole (**A**), tidlig systole (**B**) og sen systole (**C**).

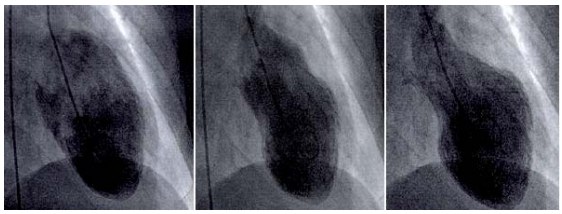

SYGEHISTORIE

En 50-årig tidligere rask kvinde fik svære brystsmerter, der varede i timer, i forbindelse med en skiferie i Frankrig. Hun søgte egen læge efter tilbagekomsten, hvor der konstateredes EKG-forandringer i form af ST-depression i anteriore afledninger, hvilket blev tolket som nylig AMI. Nogle uger senere blev der foretaget en arbejdstest, som var uden angina- eller EKG-udvikling. Desuden observeredes fuldstændig normal hvile-EKG forud for testen.

Ca. 2 år senere blev hun indlagt med brystsmerter, der var pludseligt opstået i forbindelse med coitus. Pga. enzymstigning (*peak* troponin I (TnI) 1,9 mikrogram/l) og udbredte EKG-forandringer blev der foretaget subakut KAG uden fund af koronararteriestenose eller -okklusion. Ekkokardiografi viste normal myokardiekontraktilitet i basale regioner med apikal ballonering. EF blev estimeret til 30%.

Yderligere fire år senere blev hun indlagt i Østrig, hvor hun var på skiferie, med stærke brystsmerter, iskæmi på EKG og enzymstigning (TnI 0,6 mikrogram/l). Der blev foretaget akut KAG, som viste normale koronararterier, men ved ventrikulografi fandtes apikal ballonering af venstre ventrikel (**Figur 1**), som er typisk for TK. Ca. tre måneder senere fandtes normale forhold ved ekkokardiografi og *multiple uptake gated acquisition scan*.

Da anamnesen blev gennemgået, kom det frem, at patienten i begge tilfælde i udlandet under skiløb ned ad en løjpe var præget af angst.

DISKUSSION

TK er en sjælden form for kardiomyopati, som er lokaliseret fortrinsvist i apex med akinesi eller dyskinesi. Omkring 1% af de patienter, der indlægges på grund af AMI suspicio, menes at have TK [5]. Det er dog meget sandsynligt, at syndromet er underdiagnosticeret, idet tidlig ekkokardiografi og KAG ikke er et tilbud alle steder [2]. I flere tilfælde er der beskrevet kardiogent shock eller akut systolisk svigt af venstre ventrikel med lungeødem [5]. Det er nærliggende at antage, at patienterne i disse tilfælde med intensivt behandlingskrav bliver klassificeret som alvorligt syge betinget af AMI. Man bør få mistanke om TK ved uforholdsmæssig beskeden enzymstigning sammenlignet med svære EKG-forandringer og apikal ballonering ved ekkokardiografi eller ventrikulografi.

Denne kasuistik beskriver det første tilfælde i dansk litteratur af recidiverende TK hos en midaldrende patient i forbindelse emotionel stress. Trods svære forandringer på EKG, betydelig apikal ballonering ved ekkokardiografi/ventrikulografi og enzymudslip – svarende til AMI – viser tilstanden fuld reversibilitet. Der er ingen viden om, hvilke tiltag der er hensigtsmæssige for at forebygge TK.

KORRESPONDANCE: *Mustafa Taskiran,* Kardiologisk Afsnit, Køge Sygehus, DK-4600 Køge. E-mail:mustafataskiran@hotmail.com

ANTAGET: 27. august 2008

INTERESSEKONFLIKTER: Ingen

LITTERATUR

1. Movahed MR, Donohue D. Review: transient left ventricular apical ballooning, broken heart syndrome, ampulla cardiomyopathy, atypical apical ballooning, or Tako-Tsubo cardiomyopathy. Cardiovasc Revasc Med 2007;8:289-92.
2. Hansen PR. Takotsubo cardiomyopathy: An under-recognized myocardial syndrome. Eur J Intern Med 2007;18:561-5.
3. Zegdi R, Parisot C, Sleilaty G et al. Pheochromocytoma-induced inverted Takotsubo cardiomyopathy: a case of patient resuscitation with extracorporeal life support. J Thorac Cardiovasc Surg 2008;35:434-5.
4. Burgdorf C, von Hof K, Schunkert H et al. Regional alterations in myocardial sympathetic innervation in patients with transient left-ventricular apical ballooning (Tako-Tsubo cardiomyopathy). J Nucl Cardiol 2008;15:65-72.
5. Tsuchihashi K, Ueshima K, Uchida T et al. Transient left ventricular apical ballooning without coronary artery stenosis: a novel heart syndrome mimicking acute myocardial infarction. Angina pectoris-myocardial infarction investigations in Japan. J Am Coll Cardiol 2001;38:11-8.

Stressinduceret Takotsubokardiomyopati

1. reservelæge Ulla Høst, overlæge Peter Søgaard & overlæge Peter Riis Hansen

KASUISTIK

Gentofte Hospital, Kardiologisk Afdeling

Takotsubokardiomyopati (TK), stressinduceret kardiomyopati eller *transient left ventricular apical ballooning*, er en relativt nybeskrevet klinisk enhed, som ligner akut koronart syndrom og er karakteriseret ved akut indtrædende, reversibel venstre ventrikel funktionsnedsættelse, der typisk er udløst af udtalt psykisk eller fysisk stress [1-4]. Ekkokardiografi eller venstresidig ventrikulografi viser typisk ballonering af apex (*apical ballooning*), som under systolen demarkeres af en »hals«, svarende til de hyperkinetiske basale segmenter. Syndromet blev initialt kaldet TK efter navnet på en krukke med rund bund og kort hals, som anvendes til blækspruttefiskeri i Japan, hvor TK først blev beskrevet. I de seneste år er TK dog rapporteret i en lang række andre lande, og syndromet synes at være underdiagnostiseret. TK optræder hyppigst hos postmenopausale kvinder, og elektrokardiogram (EKG) ved debut viser ofte ST-segmentelevation, mens koronararteriografi (KAG) ikke viser signifikante forandringer. Myokardiets biomarkører – kreatinkinase-MB (CK-MB) og troponiner – er oftest kun let forhøjede. Det kliniske forløb er i primærfasen præget af brystsmerter og varierende grad af systolisk venstre ventrikelsvigt, evt. kardiogent shock. Ved adekvat diagnostik og symptomatisk behandling er prognosen god med normalisering af venstre ventrikels systoliske funktion efter dage til få uger. Patofysiologien kendes ikke i detajler, men inddrager formentlig koronar mikrovaskulær dysfunktion, excessivt sympatisk respons og evt. dynamisk obstruktion ved venstre ventrikels udløbsdel, svarende til »halsen« af den omtalte blækspruttefælde [1-4]. TK har ikke før været rapporteret i Danmark, hvorfor det er fundet af interesse at beskrive et typisk tilfælde.

SYGEHISTORIE

En 66-årig kvinde blev indlagt første juledag på mistanke om nyligt ST-elevationsmyokardieinfarkt (STEMI). Hun var disponeret til iskæmisk hjertelidelse ved rygning, let overvægt, statinbehandlet hyperkolesterolæmi og familiehistorie. Aftenen før indlæggelsen opstod der akut trykken i brystet i relation til stort familiært stress under julehøjtiden. Brystsmerterne bestod i ca. syv timer, hvorpå patienten følte sig træt og mat. Ved indlæggelsen ca. at halvt døgn efter smerteophør var patienten upåvirket og klinisk velkompenseret. EKG viste signifikant ST-elevation i prækordialafledningerne med efterfølgende udvikling af negative T-takker i disse afledninger. Blodprøverne viste, at CK-MB var faldende fra 27 mikrogram/l (normal < 5 mikrogram/l), og at troponin I var faldende fra 9,01 mikrogram/l (normal < 0,50 mikrogram/l). Ekkokardiografi ved indlæggelsen viste apikal ballonering og en estimeret uddrivningsfraktion (*ejection fraction*, EF) på 30% (**Figur 1**). Venstre ventrikel var ikke dilateret, og der var ingen signifikant klappatologi eller udløbsobstruktion. På baggrund af de kliniske fund og tidsforsinkelsen fra smertedebut fandtes der ikke indikation for akut KAG. Patienten blev behandlet med lavdosis-acetylsalicylsyre, clopidogrel, statinpræparat, betablokker og