

**Material and methods:** We evaluated records on all patients (0-14 years), who had been examined and diagnosed at the Psychiatric Hospital for Children and Adolescents in Risskov in 1998.

**Results:** A total of 320 children were evaluated on the basis of their records. Out of the 320 children, 89 received medical treatment distributed on 117 prescriptions. The prescriptions were distributed as follows: psychostimulants 47%, antipsychotics 18%, anticonvulsants 15%, and antidepressants 13%. The majority of the medications lasted more than six months.

**Discussion:** In general, the study reveals an increase in the number of both referrals and prescriptions over a 15-year-period. Despite an increase in prescriptions, less than 30% of the examined children were prescribed medication. Likewise, 50% of the prescriptions were made one to two years after the initial examination. This indicates that other kinds of treatment are chosen as well.

Reprints: *Per Hove Thomsen*, Børne- og Ungdomspsykiatrisk Hospital, Århus Universitetshospital, Harald Selmers vej 66, DK-8240 Risskov.  
E-mail: pht@buh.aaa.dk

Antaget den 24. september 2002.

Århus Universitetshospital, Børne- og Ungdomspsykiatrisk Hospital.

#### Litteratur

1. Lægemiddelstyrelsen DMA. Forbruget af Ritalin stiger. Notat af 18. juni 1999. København: Lægemiddelstyrelsen, 2000: 1-6.
2. Thomsen PH, Mikkelsen HU. Brug af psykofarmaka, antiepileptika og centralstimulantia på en børnepsykiatrisk afdeling. *Ugeskr Læger* 1986; 148: 1700-2.
3. Vejledning om behandling af børn med antidepressiva, antipsykotika og centralstimulerende midler. København: Sundhedsstyrelsen, 2000.
4. Holm GL. (temanummer) *Sygeplejersken* 2000; 43.
5. Plechinger D. Succes i pilleform. *Psykolognyt* 2000; 20: 3-8.
6. Angold A, Erhanli A, Egger H, Costello EJ. Stimulant treatment for children: a community perspective. *J Am Acad Child Adolesc Psychiatry* 2000; 39: 975-84.
7. Handen BL, Feldman HM, Lutier A, Murray PJH. Efficacy of methylphenidate among preschool children with developmental disabilities and ADHD. *J Am Acad Child Adolesc Psychiatry* 1999; 38: 805-12.
8. Gadow KD, Sverd J, Sprafkin J, Nolan EE, Grossman S. Long-term methylphenidate therapy in children with comorbid attention-deficit hyperactivity disorder and chronic multiple tic disorder. *Arch Gen Psychiatry* 1999; 56: 330-6.
9. Dalgaard S, Thomsen PH. Evidensbaseret behandling af ADHD/DAMP-børn og unge med centralstimulerende medicin. *Ugeskr Læger* 2001; 163: 1116-21.
10. James AC, Jawaloyes AM. The treatment of bipolar disorder in children and adolescents. *J Child Psychol Psychiatry* 2001; 42: 439-49.
11. Thomsen PH. Farmakologisk behandling af børn og unge med OCD. *Ugeskr Læger* 2001; 163: 3763-8.
12. Duvner T. Umulige børn, Det hyperkinetiske syndrom. København: Hans Reitzels forlag, 1997.
13. Thomsen PH. Obsessions: the impact and treatment of obsessive-compulsive disorder in children and adolescents. *J Psychopharm* 2000; 14 (suppl 1): S31-7.
14. Thomsen PH. Indikationer for brug af serotonin-specifikke genoptagelses-hæmmere hos børn og unge. *Ugeskr Læger* 1998; 160: 7285-90.
15. Greist JH, Jefferson JW, Kobak KA, Katelnick DJ, Serkin RC. Efficacy and tolerability of serotonin transport inhibitors in obsessive-compulsive disorder - a metaanalysis. *Arch Gen Psychiatry* 1995; 52: 53-60.

## Porokarcinom

### KASUISTIK

*Stud.med. Rie C. Stavis, Susanne E. Rasmussen & Christian T. Bonde*

De ekrine kirtler producerer hypotonisk sved til regulering af legemstemperaturen. De findes over det meste af kroppen og er særlig talrige på håndflader og fodsåler.

Primære adenokarcinomer opstået i de ekrine svedkirtler er yderst sjældne. Porokarcinom er den hyppigste variant med en forekomst på 18:450.000 hudbiopsier (1).

Da denne type cancer aldrig tidligere er beskrevet på dansk, præsenteres her en sygehistorie, der viser det typiske kliniske billede på porokarcinom.

#### Sygehistorie

En 73-årig kvinde blev henvist med en biopsiverificeret malign adnextumor, et porokarcinom, på højre fod. Patienten havde ni måneder tidligere opdaget et sår på foden, som først blev behandlet konservativt. Paraklinisk var blodprøver normale og røntgen af thorax viste normale forhold.

Ved den objektive undersøgelse fandtes en  $1\frac{1}{2} \times 2\frac{1}{2}$  cm stor eleveret tumor med ulceration. Tumoren var ikke fikseret til den underliggende fascie. Der var ikke kliniske tegn på regional metastasering, idet der ikke fandtes patologisk glandelforstørrelse eller yderlige kutane læsioner. Tumoren blev excideret makroradikalt i en centimeters afstand og dækket af delhudstransplantat.

Ved mikroskopien sås hud beklædt med småcellet epitel med lange relativt velafgrænsede tunger, der strakte sig i dybden. Der var tendens til, at cellerne blev større i den dybere del af tumoren. Kernerne havde varierende størrelse, var hyperkromatiske, og nogle var kantede. En del kerner indeholdt store eosinofile nukleoler, og der var få spredt beliggende mitoser. Cytoplasmaet fremtrådte i områder klart, og ved specialfarvning sås det, at disse celler indeholdt rigeligt glykogen. Ud fra disse fund blev det konkluderet, at diagnosen var porokarcinom.

Der var flere steder abrupt overgang til normalt pladeepitel, og i stromaet sås, i relation til tumoren, mange lymfocytter og plasmaceller (**Fig. 1**). Grunden til dette er, at disse fund også er diagnostiske (2).

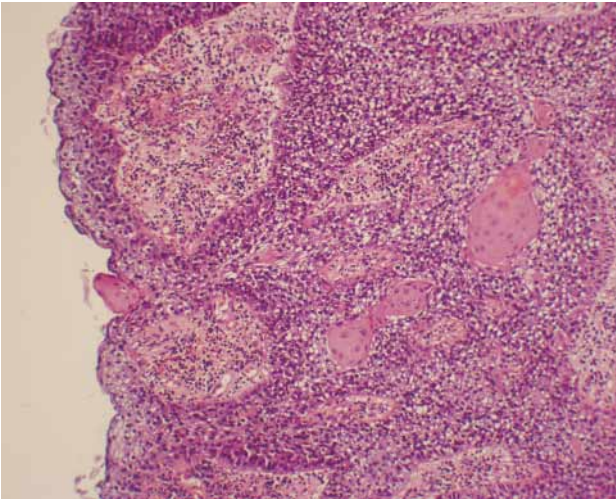


Fig. 1. Tumor bestående af et lidt småcellet epitel med skarp overgang til normalt pladeepitel (hæmatoxylin-eosin  $\times 100$ ).

Resektionsrandene samt bunden var uden tegn på malignitet.

### Diskussion

Det første tilfælde af ekkrint porokarcinom (EPC) blev beskrevet i 1963 af Pinkus & Mehregan (3). Siden er der i litteraturen rapporteret om ca. 150 tilfælde (4). Patienter med EPC har en gennemsnitsalder på 67½ år (19-90 år) på diagnose-tidspunktet. Begge køn rammes ligeligt (5), og der er ingen evidens for familiær disposition eller udløsende faktorer (6).

Læsionen har ofte været til stede i flere år inden den er blevet diagnosticeret. Den kan variere 1-10 cm i diameter og kan forekomme overalt, hvor der er ekkrine svedkirtler. 50% af tilfældene optræder på underekstremiteterne (30% på benene, 18% på fødderne) (7).

EPC ses makroskopisk som en isoleret lille knude eller et sår. Det er som regel rødt, men kan også være hudfarvet eller pigmenteret (8). Porokarcinomet kan opstå de novo eller i forbindelse med et benignt ekkrint poroma (9). De kliniske differentialdiagnoser inkluderer andre neoplasier såsom basalcellekarcinom, seborroisk keratose og pyogent granulom.

Tumoren opstår fra den intraepidermale del af den ekkrine svedkirtels udførselsgang, hvor tumorcellerne ses som tunger eller øer af anaplastiske celler, der kan strække sig til forskellige niveauer af dermis. Kernerne er typisk hyperkromatiske og af uens form og størrelse, mens cytoplasmaet er klart og indeholder glykogengranulater. Desuden ses der ofte abnorme mitoser. Et andet karakteristikum er forekomsten af duktales lumina enten intracellulært eller mellem naboceller (1, 3, 5, 8). Manglende pallisadering og manglende kerneanaplasi adskiller EPC fra basalcellekarcinom (9).

Prognosen for patienter med EPC er god. 80% kureres efter kirurgisk excision. Hos 20% ses der recidiv på samme sted som den oprindelige læsion, og hos andre 20% metastaserer tumoren til regionale lymfeknuder. Disse patienter har en mortalitet på 67% (7). Viscerale metastaser kan forekomme, men er mindre hyppige (8).

Strålebehandling har ikke vist sig at have nogen gavnlige effekt (4), hvorfor det må konkluderes, at makroradikal excision er den eneste effektive behandling af porokarcinom.

### Summary

**Rie C. Stavits, Susanne E. Rasmussen & Christian T. Bonde:**  
**Porocarcinoma.**

Ugeskr Læger 2003;165:1141-2.

Porocarcinoma is a rare tumor in the intraepidermal sweat gland duct. Clinically, it resembles other neoplasms of the skin. A case of a 73-year-old woman with porocarcinoma with its clinical and pathological features is presented.

Reprints: *Rie C. Stavits*, Østbanegade 39, st.th., DK-2100 København Ø.

Antaget den 1. oktober 2002.

H:S Rigshospitalet, afdeling for plastikkirurgi og brandsår, og H:S Bispebjerg Hospital, patologi-afdelingen.

### Litteratur

- Mehregan AH, Hashimoto K, Rahbari H. Eccrine adenocarcinoma. *Arch Dermatol* 1983; 119: 104-14.
- Weedon D. *Skin pathology*. Brisbane: Churchill Livingstone, 1997: 746.
- Pinkus H, Mehregan AH. Epidermotropic eccrine carcinoma: a case combining features of eccrine poroma and Paget's dermatosis. *Arch Dermatol* 1963; 88: 597-607.
- Plunkett TA, Hanby AM, Miles DW, Rubens RD. Metastatic eccrine porocarcinoma: Response to docetaxel (Taxotere) chemotherapy. *Ann Oncology* 2001; 12: 411-4.
- Shaw M, McKee PH, Lowe D, Black MM. Malignant eccrine poroma: a study of 27 cases. *Br J Dermatol* 1982; 107: 675-80.
- Johnson RC, Rosenmeier GJ, Keeling JH. A painful step. *Arch Dermatol* 1992; 128: 1533-8.
- Snow SN, Reizner GT. Eccrine porocarcinoma of the face. *J Am Acad Dermatol* 1992; 27: 306-11.
- Huet P, Dandurand M, Pignodel C, Guillot B. Metastasizing eccrine porocarcinoma: report of a case and review of the literature. *J Am Acad Dermatol* 1996; 35: 860-4.
- Girishkumar H, Kamineni S, Hwang RR, Levy J, Sadler R. Eccrine porocarcinoma. *Dermatol Surg* 1997; 23: 583-4.