Månedens billede

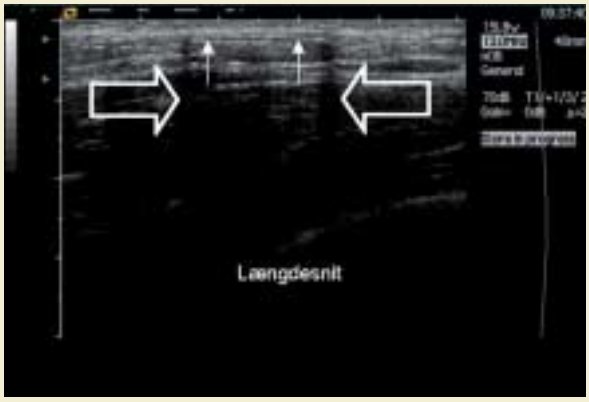

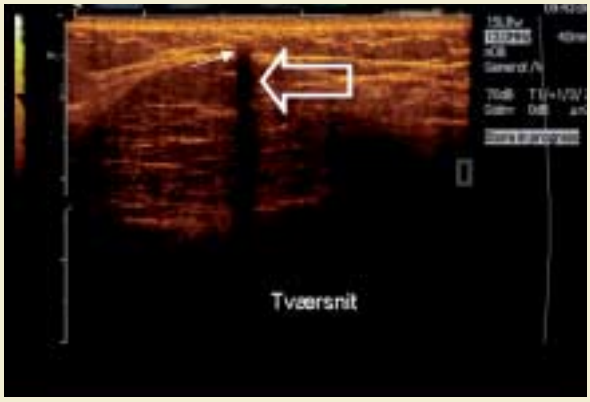

En 25-årig kvinde blev henvist til en gynækologisk afdeling med henblik på fjernelse af en Implanon, idet hun ønskede at opnå graviditet. Implanon er en gestagenholdig stav på størrelse med en tændstik. Den indlægges subkutant på indersiden af overarmen i lokal anæstesi. Den antikonceptionelle effekt er virksom i tre år, hvorefter staven bør fjernes. Den bør fjernes tidligere, hvis der opstår graviditetsønske.

Denne patient fik oplagt Implanon på indersiden af venstre overarm 6 cm over albuebøjningen. Umiddelbart efter oplægningen kunne staven tydeligt palperes gennem huden. Ved kontrol seks uger efter oplægningen blev den palperet af to læger.

Et år efter oplægningen henvendte patienten sig med ønske om graviditet. Staven kunne ikke sikkert føles. Der var dog en fornemmelse af et fremmedlegeme 2 cm over indstiksstedet. I lokal anæstesi blev der foretaget incision og forsøg på at lokalisere staven. Dette måtte opgives efter længere tids søgen. Efterfølgende blev patienten ultralydskannet på røntgenafdelingen, men heller ikke ved denne lejlighed kunne staven lokaliseres. En fornyet undersøgelse på ultralydsektionen, gynækologisk afdeling, viste en stavlignende struktur 2 cm over indstiksstedet og 4 mm under hudniveau. En fornyet eksploration i lokal anæstesi mislykkedes. Herefter blev der indsendt en blodprøve til gestagenbestemmelse på et laboratorium i Holland efter aftale med producenten af Implanon. Prøven bekræftede, at staven fortsat var i kroppen. En fornyet ultralydskanning med lineær højfrekvent transducer viste et fremmedlegeme 8 cm over indstiksstedet i 6-16 mm's dybde. Herefter kunne staven fjernes i lokal anæstesi og under vejledning af ultralydskanning.

Implanon kan være meget vanskelig at lokalisere og fjerne, hvis den ikke kan føles under huden. Hvis staven ikke umiddelbart kan føles, bør patienten henvises til en afdeling med ekspertise i ultralydskanning og kirurgisk intervention. Ved skanning bør ovennævnte transducer anvendes. Implanon kan være tabt i forbindelse med oplægningen. En blodprøve kan afsløre dette. Desuden viser ovenstående, at staven kan flytte sig væsentligt fra det oprindelige implantationssted, hvorfor søgeområdet bør udvides. Med almindelig røntgen og computertomografi kan staven ikke påvises.

Overlæge Birger R. Møller
Overlæge Sten Grove Thomsen
E-mail: grove@morudnet.dk
Odense Universitetshospital,
Gynækologisk/obstetrisk Afdeling D

Månedens billede redigeres af:
Tove Agner, Margrethe Herning, Jens Otto Lund,
Margit Mantoni og *Peter Skinhøj.*