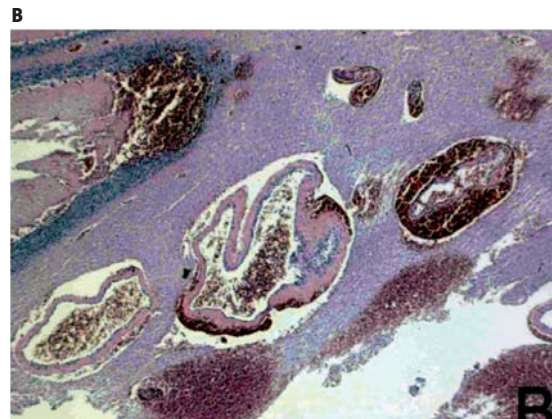
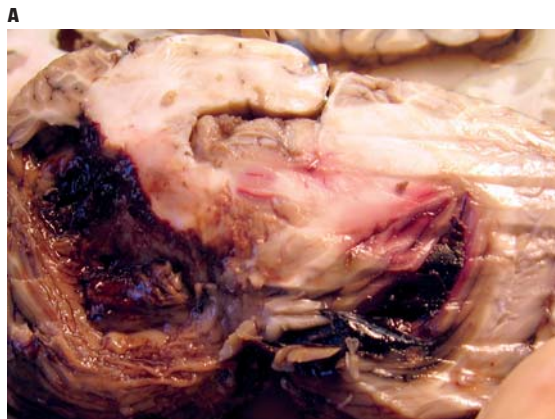

Månedens billede



MÅNEDENS BILLEDE

En 23-årig tidligere rask mand blev fundet død i sin seng. Fem dage tidligere var han set indtage alkohol og speed (amfetamin). På bopælen blev der fundet testosteronampuller. Han blev obduceret på mistanke om narkorelateret død.

Ved obduktionen blev der påvist en stor, frisk blødning i venstre cerebellare hemisfære (5 cm × 2 cm × 3 cm) med gennembrudsblødning til højre hemisfære (**Figur 1A**). Blødningen i vævet stammede fra en stor karmisdannelse bestående af venøse kar (**Figur 1B**). Den akutte blødning havde medført inkarceration.

Ved den retskemiske undersøgelse blev der fundet en koncentration af cannabis (hash) svarende til, hvad der ses når dette anvendes som rusmiddel. Der blev ikke påvist alkohol eller andre misbrugsstoffer i blodet.

Tilfældet illustrerer vigtigheden af obduktion med fastlæggelse af døds måde og dødsårsag ved pludselige, uventede dødsfald.

Den narkorelaterede mistanke blev afkræftet.

Beslutningen om, hvorvidt der skal foretages retslægelig obduktion, træffes af politiet i forbindelse med det retslægelige ligsyn, blandt andet når dødsfaldet skyldes et strafbart forhold, eller muligheden herfor ikke med tilstrækkelig sikkerhed kan udelukkes, samt når døds måden ikke er fastslået med tilstrækkelig sikkerhed.

Der foretages ligeledes retslægelig obduktion ved dødsfald, der må antages at stå i forbindelse med misbrug af euforiserende stoffer, jf. Justitsministeriets cirkulære nr. 254 af 22. oktober 1970.

*Introduktionsreservelæge Lise Frost
Vicestadsobducent Jytte Banner
Retspatologisk Afdeling, Aarhus Universitet
E-mail: nystrup.frost@mail.dk
Overlæge Marie Bojsen-Møller
Patologisk Institut, NBG og THG,
Århus Universitetshospital, Århus sygehus*