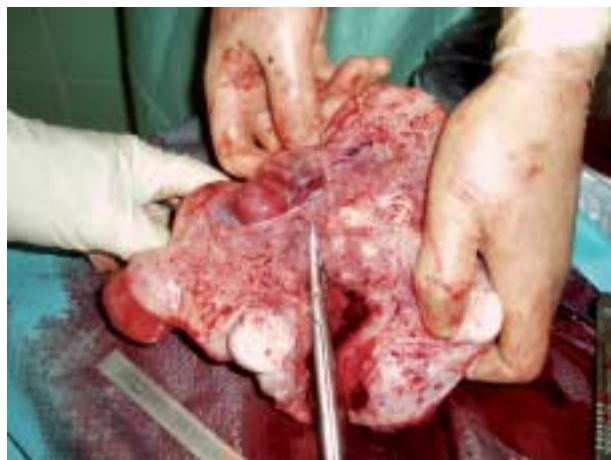

## VIDENSKAB OG PRAKSIS | KASUISTIKKER

**Graviditet efter endometriresektion**

Reservelæge Pernille M. Mejlvang, afdelingslæge Jens Kristensen & overlæge Søren Stampe Sørensen  
Glostrup Hospital, Gynækologisk Obstetriske Afdeling G

Transcervikal resektion af endometriet er et alternativ til hysterektomi i behandlingen af menoragi. Indgrebet er irreversibelt og bør kun udføres, hvis der ikke er ønske om fremtidig graviditet, da det er forbundet med øget risiko. Vi bringer tre sygehistorier om graviditet hos to patienter, der havde fået foretaget endometriresektion. Alle ikkesteriliserede kvinder bør informeres om vigtigheden af brug af prævention efter indgrebet. Såfremt en graviditet konstateres, bør der informeres om den betydelige risiko for graviditetskomplikationer. Såfremt kvinden ønsker at fortsætte graviditeten, bør hun følges tæt i graviditeten.



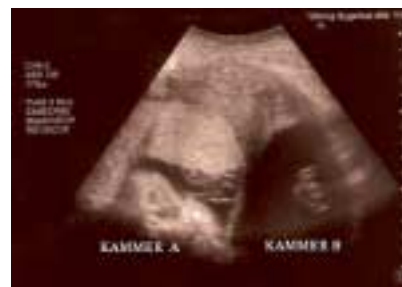Figur 1. Hysterektomiopræparat: en uterus med talrige store fibromer og et foster i 12. uge (graviditet efter endometriresektion).

**To intrauterine graviditeter efter transcervikal endometriresektion**

Reservelæge Reem R.I. Al-Taie & overlæge Anni Holmskov  
Regionshospitalet Viborg, Kvindeafdeling Y

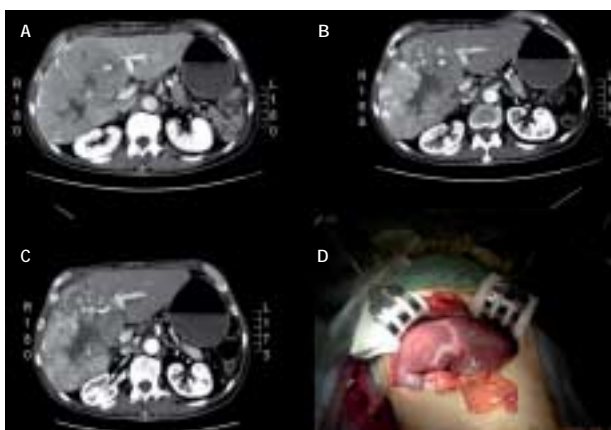
To intrauterine graviditeter forekom hos samme patient, der var behandlet med transcervikal endometriresektion pga. blødningsforstyrrelse. Den ene graviditet endte med en spontan abort i uge 9+5, den anden endte efter at have været kompliceret med fødsel af et rask barn i uge 34+3. Sygehistorien gennemgås.

Figur 1. Graviditeten i uge 30 + 6 (kammer A), fostervandslomme med navlesnoren (kammer B).

**Intraarteriel kemoembolisering og portalembolisering før leverresektion**

Reservelæge Lene Ostenfeld-Møller Arguimbau, overlæge Allan Rasmussen & overlæge Peter Nørgaard Larsen  
Rigshospitalet, Abdominalcentret, Kirurgisk Gastroenterologisk Klinik

Vi beskriver den første succesfulde *down staging* med en kombination af neoadjuvant intraarteriel kemoembolisering efterfulgt af portal vene-embolisering på en patient med et hepatocellulært karcinom. *Down staging* gjorde en radikal leverresektion mulig på en initielt inoperabel patient. Den eneste behandlingsform med mulighed for langtidsoverlevelse er kirurgi. Grundet donororganmangel er levertransplantation en begrænset mulighed. Kombinationen af kemoembolisering og portal vene-embolisering vil øge antallet af resektable patienter.



Figur 1. Computertomografibillede i niveau med venstre portalvene. A. Før embolisering: stor tumor, der udfylder hele højre side af leveren, volumen af den venstre fremtidige leverrest (FLR) 345 ml. B. Efter arteriel embolisering: tumor-skrumpning, FLR uændret 345 ml. C. Efter arteriel og portal embolisering: tumor uændret, FLR 495 ml. D. Intraoperativt billede, der viser de hypertrofierede mørke raske leversegmenter i kontrast til den lyse, atrofiske, emboliserede lever.

 Læs mere på [Ugeskriftet.dk](http://Ugeskriftet.dk)

Du kan læse mere på [Ugeskriftet.dk](http://Ugeskriftet.dk)  
Hvis du vil læse artiklerne i fuld længde, kan du gå ind på [Ugeskriftet.dk](http://Ugeskriftet.dk) for Lægers hjemmeside.  
Klik ind på [www.ugeskriftet.dk](http://www.ugeskriftet.dk) - >Seneste nummer