VIDENSKAB OG PRAKSIS | KASUISTIK

Echinococcus multilocularis hos en dansker

Afdelingslæge Alex Lund Laursen & reservelæge Kim P. David

H:S Rigshospitalet, Epidemiklinikken

Infektion med hundens dværgbændelorm, *Echinococcus granulosus* (EG), er velbeskrevet her i landet som en importeret sygdom. Derimod er tilfælde med den beslægtede *Echinococcus multilocularis* (EM), hvis hovedvært er ræven, ikke tidligere påvist i Danmark. Mulighed for transmission af denne infektion foreligger dog også her i landet med tidligere fund af bændelormen hos en dansk ræv for ca. et år siden [1].

Vi rapporterer her om det første bekræftede tilfælde af infektionen hos en dansk patient.

Sygehistorie

En 75-årig mand blev henvist med trykkende fornemmelse over højre kurvatur, dyspnø og hosteanfald af få ugers varighed. Ved første kontakt var patienten let ikterisk, og der var mistanke om ascites. En CT af abdomen viste to delvis cystiske processer med forkalkninger i venstre leverlap (**Figur 1**). Der var ingen galdestase. Der blev desuden påvist højresidig pleuraeksudat. Biokemisk fandtes der normale transaminaser, basiske fosfataser var forhøjet til to gange det øvre normalområde, bilirubin var på 153 µM og protrombin 0,5, men der var ingen eosinofili. Serologi for EG var positiv, en leverbiopsi blev foretaget, men resultatet bidrog ikke til afklaring af tilstanden.

Patienten rejste via sit arbejde en del i Østeuropa, Rusland, USA og Canada, og han havde haft kortvarige ferieophold i Nordafrika. Derudover havde patienten haft talrige ferieophold i Schweiz gennem flere årtier.

Med baggrund i skanningsfund og rejseanamnese opstod der mistanke om EM, og der blev i den efterfølgende udredning påvist antistoffer mod parasitten. Processernes lokalisation umuliggjorde kirurgisk resektion, og i stedet blev der påbegyndt behandling med albendazol. I løbet af to uger fik patienten imidlertid granulocytopeni og forværring af leverfunktionen med tiltagende ascites og stigende bilirubin. Efter normalisering af leukocyttallet blev der institueret behandling med mebendazol og praziquantel. Tilstanden forværredes dog trods behandlingen. Patienten fik levercoma og afgik ved døden.

Ved en efterfølgende sektion blev det påvist, at den multilokulære ekinokokcyste havde penetreret diagfragma og perikardiet med indvækst i højre atrium.

Diskussion

I modsætning til EG vokser EM invasivt som en malign tumor med relativ hyppig spredning til andre organsystemer. Udviklingstiden fra smitte til symptomdebut er som oftest lang, sædvanligvis mere end ti år. Debutsymptomerne kan være vage øvre abdominalsmerter, om end de fleste patienter debuterer med mere avanceret sygdom i form af kolestatisk ikterus eller symptomer på portal hypertension med ascites eller blødning fra øsofagusvaricer. Komplikationer i form af portal- eller levervenetrombose ses relativt hyppigt i det avancerede stadie. Metastasering som debutsymptom eller opdaget senere kan give symptomer fra andre organsystemer, først og fremmest fra lunger og centralnervesystemet, sidstnævnte i form af epilepsi eller fokalneurologiske symptomer.

Diagnostikken hviler på serologi. Billeddiagnostisk anvendes såvel ultralydskanning som CT. Med ultralyd ses processe(r)n(e) typisk uregelmæssigt afgrænsede med et blandet ekkomønster, ofte med cystiske områder og forkalkninger i varieret omfang. En CT har en højere sensitivitet over for forkalkninger. I øvrigt ses der med denne teknik heterogene hypodense områder.

Kirurgisk behandling med resektion er ofte ikke mulig, og medicinsk behandling med albendazol eller mebendazol er i disse tilfælde den eneste mulighed. Denne behandling er kun kurativ i få tilfælde, men medfører hos flertallet af de behandlede regression af processerne eller ophør af disses vækst, og i flere studier er der set en betydelig bedring i langtidoverlevelsen [2]. Behandling med mebendazol eller albendazol, hvoraf sidstnævnte foretrækkes pga. den bedre absorption, pågår i flere år, helst som vedvarende behandling og har ikke sjældent bivirkninger, som observeret hos vores patient [3].

Sygdommen erhverves ved accidentiel indtagelse af æg-

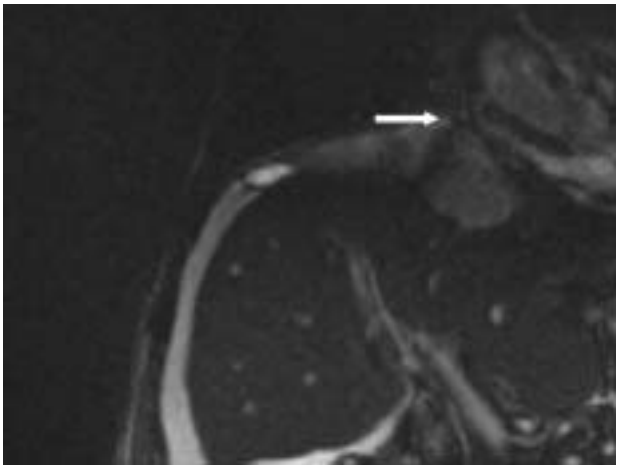

Figur 1. En CT af hepar. Der ses en af to cyster. Pilen markerer gennemvækst af diafragma og perikardiet.

gene via bær eller tæt kontakt med inficerede dyr. Hunde og katte kan her spille en rolle ved smitten. Patienten i denne sygehistorie var født og opvokset i Danmark, men havde i kraft af familiær tilknytning tilbragt meget tid i Schweiz. Det er således sandsynligt, at han havde pådraget sig smitten der. Fundet af EM hos en dansk ræv i Københavnsområdet åbner dog mulighed for erhvervelse af sygdommen her i landet, specielt med den stigende forekomst af byræve med mulig fækal forurening af sandkasser og urtehavens grønsager og bær til følge. Der er tidligere rapporteret om korrelation mellem incidens af EM hos mennesker og relativ hyppighed blandt ræve [4]. I et andet område med høj prævalens hos gnavere og ræve fandt man dog i observationsperioden ingen serokonvertering hos mennesker [5].

Korrespondance: *Alex Lund Laursen,* Afdeling Q, Århus Universitetshospital, Skejby Sygehus, Brendstrupgårdsvej 100, DK-8200 Århus N.

Antaget: 11. september 2003
Interessekonflikter: Ingen angivet

Litteratur

1. Kapel CMO, Saeed I. Echinoccus multilocularis – en ny zoonotisk parasit i Danmark. Dansk Veterinær Tidsskrift 2000;83:14-6.
2. Wilson JF, Rausch RL, McMahon BJ et al. Parasiticidal effect of chemotherapy in alveolar hydatid disease: review of experience with mebendazole and albendazole in Alaskan eskimoes. Clin Infect Dis 1992;15:234-49.
3. Reuter S, Jensen B, Buttenschoen K et al. Benzimidazoles in the treatment of alveolar echinococcosis: a comparative study and review of the litterature. J Antimicrob Chemother 2000;46:451-6.
4. Nothdurft HD, Jelinek T, Mai A et al. Epidemiology of alveolar echinococcosis in southern Germany (Bavaria). Infection 1995;23:85-8.
5. Gottstein B, Saucy F, Wyss C et al. Investigations on a Swiss area highly endemic for Echinococcus multilocularis. Appl Parasitol 1996;37:129-36.

Risiko for en ny influenzapandemi?

Overlæge Anders Fomsgaard,
laboratorieleder Per Christian Grauballe &
afdelingslæge Steffen O. Glismann

Statens Serum Institut, Virologisk Afdeling og
Epidemiologisk Afdeling

Siden november 2003 har et udbrud af aviær influenza (fugleinfluenza) spredt sig blandt fjerkræ i flere lande i Sydøstasien. Udbruddet er af et omfang, som ikke tidligere er beskrevet, og skyldes en højpatogen aviær influenza A-virus (HPAI) subtype H5N1 [1]. I Thailand og Vietnam har virus endvidere spredt sig fra inficeret fjerkræ til mindst 31 personer og med en dødelighed på ca. 87%. Udbruddets omfang målt i antallet af patienter er forholdsvis lille, og der er ikke påvist effektiv smitte fra menneske til menneske. Begrænset smitte med samme HPAI-subtype fra menneske til menneske er set ved tidligere udbrud i Hongkong i 1997. Der er rapporteret om HPAI andre end H5N1 hos fugle fra Pakistan (H7 og H9) og Taiwan (H5N2). På grund af den store mobilitet i verden og erfaringerne fra SARS-udbruddet i 2003 må det antages, at et nyt influenzavirus i dag vil kunne spredes til alle verdensdele i løbet af få dage. Det er derfor væsentligt at vurdere, hvorvidt udbrud – som det aktuelle – indikerer starten af en ny influenzapandemi, samt hvilke tiltag og forholdsregler der er nødvendige?

Influenza type A

Influenza A-virus har to overfladeantigener, hæmagglutinin (HA) og neuraminidase (NA), som samarbejder ved infektion af respirationsvejsepitelet. Influenza A-virus inddeles i subtyper på baggrund af antigeniciteten af HA og NA. Det naturlige reservoir er vilde fugle, især vandfugle, og 15 HA- og 9 NA-typer kendes. De fleste af de mulige kombinationer af HA- og NA-subtyper er lavpatogene AI (LPAI), men smitte og spredning i flokke kan generere HPAI [2, 3]. Humane influenza A-virus er årsag til epidemier, der sædvanligvis forekommer i vinterperioderne på den nordlige og den sydlige halvkugle, og medfører, at millioner af mennesker smittes alene i Europa, Japan og USA. Disse epidemier skyldes influenza A-subtyperne H3N2, H1N1 og H1N2, som alle har deres oprindelse fra det aviære reservoir (**Figur 1**). Aviær influenzavirus overføres især ved direkte kontakt med smittet fjerkræ og deres ekskrementer. Inkubationstiden for influenza er under en uge, oftest blot en til to dage, og begynder med pludseligt indsættende kulderystelser, feber, utilpashed, hovedpine og muskelsmerter. Tilfælde af fugleinfluenza hos mennesker omfatter ofte konjunktivit, men ikke rhinitis eller halssymptomer, og i alvorlige tilfælde leder infektionen til systemisk inflammation med svær pneumoni og multiorgansvigt.

Hvordan opstår et nyt humant influenzavirus med pandemisk potentiale?

Influenzavirus kan ændre sit genetiske materiale på flere