Postural kyfose og morbus Scheuermann

Jens Brahe Pedersen[1] & Zaid Al-Aubaidi[2]

OVERSIGTSARTIKEL

1) Ortopædkirurgisk Afdeling, Regionshospitalet Horsens
2) Ortopædkirurgisk Afdeling, Odense Universitetshospital

RESUME

Postural kyfose og Scheuermanns kyfose er de hyppigste kyfoser hos børn og unge. Der er fortsat mangelfuld viden om ætiologi, forekomst og behandling. Der synes at være stærke genetiske og mekaniske komponenter i sygdommene. Behandlingen består i øvelser og holdningskorrektion. I sværere tilfælde (Cobb-vinkel > 45°) ordineres der korset. Indikationerne for operation er omdiskuterede, da komplikationer i forbindelse hermed ikke er sjældne. Meget svær deformitet (Cobb-vinkel > 70°) behandles effektivt med kirurgi, der giver størst korrektion.

Kyfose (græsk: kyfos, pukkel) betegner den posteriore konvekse krumning i columna thoracalis. Sammen med cervikal og lumbal lordose giver kyfosen de fysiologiske egenskaber, der afbalancerer rygsøjlen i saggittalplanet [1]. Kyfose kan måles på et røntgenbillede efter Cobbs metode [1]. I columna thoracalis betragtes en Cobb-vinkel på 20-45° som normal [1-3]. En kyfose, der er forøget til over 45°, betegnes hyperkyfose (HK) og varierer i den grundlæggende patologi [1, 4, 5]. Man skelner mellem postural kyfose, der er en tilstand med normale hvirvellegemer, og strukturel kyfose, hvor hvirvellegemernes form er ændret og forårsager hyperkyfosen [1, 5]. I artiklen beskrives den nyeste viden inden for ætiologi, diagnostik og behandling af Scheuermanns kyfose og postural kyfose (**Figur 1**).

HISTORIE

Rygsøjledeformiteter er beskrevet så tidligt som i 1600 f.kr. [6]. *Hippokrates* (460-370 f.kr.) beskrev i sit værk Corpus Hippocraticum forekomsten af kyfose hos unge og ellers raske personer [7]. Han bemærkede, at hvis kyfosen var opstået efter puberteten, havde den et mindre udtalt forløb, end hvis den var opstået før puberteten.

I moderne tid beskrev den danske radiolog og ortopædkirurg *Holger W. Scheuermann* i 1920 kyphosis dorsalis juvenilis, hvorfor tilstanden siden fik eponymet morbus Scheuermann [8]. I 1964 foreslog radiologen *K.H. Sørensen* de radiologiske diagnosekriterier, der i dag gælder for mb. Scheuermann [9].

ÅRSAGER

Ud over postural kyfose og Scheuermanns kyfose er der andre former for kyfose, som blot nævnes her: kongenit kyfose skyldes en defekt i den føtale udvikling af columna, traumatisk kyfose skyldes traumer mod columna, osteoporotisk kyfose ses hos ældre patienter som følge af sammenfald i rygsøjlen. Iatrogen kyfose ses ved kirurgi på columna som resultat af utilstrækkelig heling, en underkategori af denne er junktional kyfose (JK), der ses som følge af enten for aggressiv kirurgisk opretning af en kyfose, for kort korrektion af en kyfose eller frakturbehandling. Den opstår, som navnet antyder, ved overgangen til det korrigerede segment og betegnes derfor enten som proksimal eller distal JK [10, 11].

Mb. Bekhterev forårsager en kontraktion af lig. longitudinale anterius med deraf følgende kyfose-

FIGUR 1

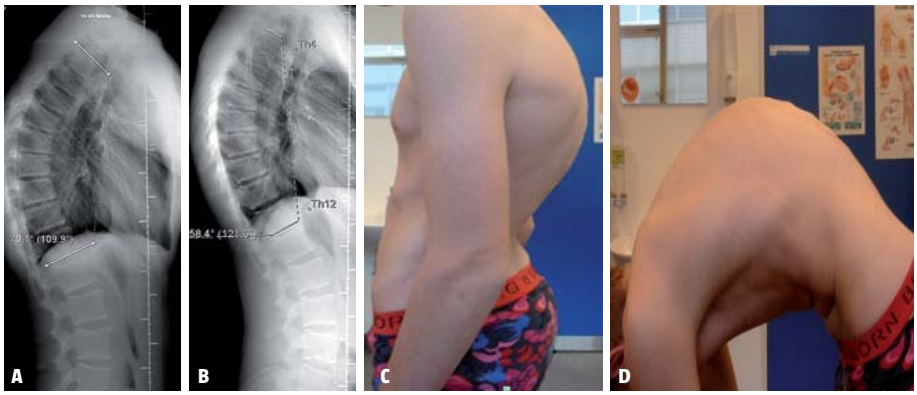

A. Scheuermanns kyfose, målt til en Cobb-vinkel på 70° før behandling. **B**. Efter et års behandling med Bostonkorset er vinklen 58°. **C**. Dreng med Scheuermanns kyfose set i sideplan. **D**. Dreng med Scheuermanns kyfose set med Adams foroverbøjningstest.

ring. Hos små børn kan D-vitamin-mangel forårsage utilstrækkelig kalcifikation af corpus vertebrae med kyfose som resultat [5]. Cancer, enten primærtumor eller metastaser, kan forårsage spontane frakturer med kyfose til følge [5] (**Tabel 1**).

METODE

Til denne oversigtsatikel er der søgt artikler i PubMed, MEDLINE, Cochranebiblioteket og Google. Der forelå intet relevant Cochranereview. Søgekriterierne var: *postural kyphosis, Scheuermann disease, Scheuermann kyphosis* samt *etiology of, nonoperative treatment of, operative treatment of* og *surgical treatment of*. Oversigten er suppleret med referencer fra de fundne artikler. Kun artikler på dansk og engelsk er inkluderet. Studier, hvor forskellige sygdomskategorier som f.eks. skoliose, neoplasmer og frakturer indgår, er udeladt. Kasuistikker og dyrestudier er ekskluderet. Der er anvendt PRISMA-tjekliste for systematiske review [12]. Der indgik 26 studier i den kvalitative analyse: 17 retrospektive studier, to prospektive observationelle studier, fem deskriptive tværsnitsstudier og to casestudier (**Figur 2**).

MB. SCHEUERMANN

Scheuermanns kyfose er strukturel. Det er en radiologisk diagnose, der forudsætter, at patienten opfylder følgende kriterier: kyfose med mindst tre på hinanden følgende vertebrae, hvor endepladerne kiler mere end 5°. Diagnosen kan ikke stilles uden røntgenundersøgelse [8, 9]. Ud over den kileformede konfiguration af corpus vertebrae ses der på røntgenbilledet ofte afsmalning af disci, defekter i øvre epifysekant (*rat gnaw corners*) og schmorlske impressioner: små protrusioner af disci ind i corpus vertebraes endeplade [5, 9, 13]. Mb. Scheuermann kan forekomme i hele columna, men ses oftest i columna thoracalis (70%) og sjældnere i columna thoracolumbalis (20%) [14]. Klinisk ses der ofte torakal hyperkyfose med cervikal og lumbal kompensatorisk hyperlordose [15].

Patienternes klager primært over smerter, trætthed i ryggen og kosmetiske gener [16]. *Gutowski et al* [4] beskrev, at ændret holdning og udseende hos 80% af patienterne var hovedårsagen til, at de søgte læge. Typisk forværres smerterne ved fysisk aktivitet. Neurologiske symptomer ses sjældent og kun i svære tilfælde [16, 17].

ÆTIOLOGI OG FOREKOMST

Ætiologien for Scheuermanns kyfose er ikke endeligt klarlagt [1, 17]. Undersøgelser tyder på, at der er en stærk arvelig komponent, men sygdommen synes at være multifaktoriel. *Damborg et al* [18] studerede 34.944 tvillinger og fandt en samlet forekomst af mb. Scheuermann på 2,8% med en kønsfordeling på hhv. 2,1% kvinder og 3,6% mænd. Der var en arvelighed på 74%. I øvrige studier har man fundet en prævalens af mb. Scheuermann på 0,4-8% [12, 19, 20].

Der er foretaget histopatologiske undersøgelser i flere studier, uden at en sikker patologi er fundet. Blandt fundene har været: ustruktureret endokondral ossifikation, nedsat indhold af kollagen og øget forekomst af glykosaminoglykan i endepladerne på corpus vertebrae [19, 21]. Man har haft mistanke om øget sekretion af væksthormon som faktor, men det er ikke påvist som årsag til mb. Scheuermann [22].

I flere studier har man påvist signifikant effekt af korsetbehandling i form af delvis remission af kileformen på corpus vertebrae [4, 23]. Dette underbygger teorien om en mekanisk komponent i patogenesen. Hypotesen er, at kompression af det svage anteriore område forårsager kileformen, og at korsettet modvirker dette tryk [17, 24].

Ved magnetisk resonans-skanning af patienter med mb. Scheuermann og raske kontrolpersoner fandt *Paajaanen et al* [13] en signifikant øget forekomst af discusdegeneration i mb. Scheuermanngruppen på 55% vs. 10% i kontrolgruppen. Om denne øgede discusdegeneration indgår i den primære sygdom eller skyldes den abnorme belastning, vides ikke. *Stoddard et al* [25] fandt spondylose i lumbalregionen hos 54% af patienterne i et studie med 396 patienter med radiologiske tegn på mb. Scheuermann. En kontrolgruppe på 529 personer havde til sammenligning en prævalens af spondylose på 25,5%.

Samspillet mellem arv og mekanisk belastning er endnu ikke afklaret.

POSTURAL KYFOSE

Postural kyfose, også kaldet »dårlig holdning« eller

TABEL 1

Alternative/differentialdiagnostiske årsager til kyfose.

Type	Årsag
Kongenit kyfose	Defekt i udviklingen af columna
Traumatisk kyfose	Traumer med columnafraktur(er)
Osteoporotisk kyfose	Osteoporotisk sammenfald i columna
Iatrogen kyfose	Ugunstigt udfald af operativ behandling
Mb. Bekhterev	Kontraktion af ligamentum longitudinale anterius
D-vitamin-mangel/rakitis	Insufficient mineralisering af corpus vertebrae medførende deformation
Cancer	Primære eller metastatiske tumorer, der medfører spontane frakturer og sammenfald i columna

FIGUR 2

Søgestrategi.

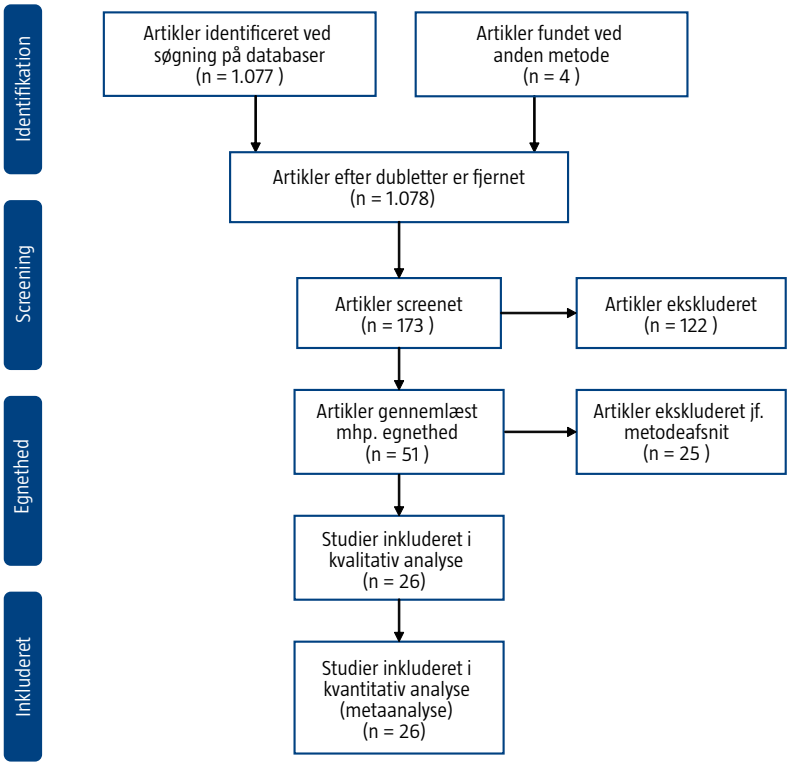

»luden«, er en godartet tilstand, der primært ses hos unge mennesker. Ved postural kyfose er der ikke radiologiske forandringer af hvirvellegemerne, men Cobb-vinklen er for høj. Der er således tale om en muskulær ubalance, der giver en forkert holdning i ryggen, og tilstanden er reversibel. Symptomerne er smerter og kosmetiske gener, og der ses ikke neurologiske symptomer. En sikker prævalens af postural kyfose kendes ikke [1, 5].

UDREDNING

Postural kyfose og mb. Scheuermann ses først, når puberteten begynder, og derfor sjældent før 10-12-års-alderen [1, 5, 8]. De er hinandens vigtigste differentialdiagnoser. Patienten undersøges stående afklædt. Ante- eller retroversion af pelvis, forskel i benlængde, højdeforskelle i skuldrene og anden asymmetri noteres. Man undersøger for eventuel kompensatorisk lændelordose og skoliose. Pelvis tillægges grundlæggende betydning for vurdering af columnas saggitale balance [26-28]. Hasemuskulaturens smidighed vurderes af hensyn til bækkenkipning.

Et konventionelt røntgenbillede i sideoptagelse er guldstandard for udredning af kyfose og tages på vid indikation [1, 12]. Røntgenoptagelser afslører deformiteter, udviklingsgraden af vertebrae og muliggør udmåling af kyfosen a.m. Cobb. For torakale kyfoser udmåles Cobbs vinkel på oversiden af T4 og undersiden af T12. Der foreligger ikke international konsensus om, hvordan armene skal positioneres, hvilket kan give anledning til fejlkilder [1, 29, 30]. En optagelse af bækkenet med henblik på at bestemme Risserstadie, Y-brusken og trochanter major-apofyse anbefales af nogle eksperter for at vurdere knoglemodenhed [1]. Alternativt kan man anvende Tannerstadie.

Nogle eksperter advokerer for topografiske målemetoder, men disse er behæftede med en betydelig interobservatørusikkerhed og må aldrig helt erstatte røntgenbilleder [1, 31].

KONSERVATIV BEHANDLING

Behandlingen af postural kyfose er simpel, når anden patologi er udelukket. Der er oftest tale om en dominans af den anteriore muskulatur, hvorfor behandlingen består i holdningskorrektion og styrkelse af den dorsale muskulatur, vejledt af en fysioterapeut [1, 5]. Det er afgørende for forløbet, at postural kyfose diagnosticeres, mens der stadig er vækstpotentiale i patienten, og rygsøjlen stadig er smidig, da tilstanden ellers kan blive kronisk og vanskelig at behandle [1]. Sværere behandlingsrefraktære tilfælde kan behandles med korset og øvelser [1, 23, 32].

Behandlingen af mb. Scheuermann afhænger af sværhedsgraden udmålt a.m. Cobb og det resterende vækstpotentiale [1, 23, 32]. Mulighederne består i træning/fysioterapi, korset eller i svære tilfælde kirurgi.

Kun i ét studie foretaget af *Bradford et al* [32] med blot 13 patienter er der fundet evidens for træning og fysioterapi som monoterapi. Der var i samme studie kun en beskeden positiv effekt på Cobb-vinklen. Empirisk har patienter med mb. Scheuermann fået anvist arbejde, der ikke fysisk belaster ryggen, da sygdommen er associeret med øget forekomst af spondylose [16, 25].

Der er ikke konsensus om, hvornår korsetbehandling er indiceret, men man har i studier påvist effekt hos patienter med en kyfose på > 45° [23, 32]. *Sachs et al* [33] behandlede patienter med en Cobb-vinkel > 74° og påviste gavnlig effekt heraf. I de største undersøgelser har man anvendt enten Boston- eller Milwaukeekorset [23, 32, 33].

Gutowski et al [4] belyste i deres studie komplians med korsetbehandlingen hos 75 børn og unge. Pga. Bostonkorsettets mindre invasive beskaffenhed i forhold til Milwaukeekorsettet, gav det den højeste patientkomplians. I samme studie konkluderede man

også, at jo ældre patienterne var, jo dårligere var deres komplians. Hvis patienterne brugte korsettet i mindre end 50% af den ordinerede tid på 23 timer i døgnet, var der kun beskeden effekt, men der var kun en lille gevinst ved at bære korsettet i 23 timer frem for 16 timer i døgnet.

Montgomery et al [23] beskrev et tab af korrektion 18 måneder efter afsluttet behandling i deres studie med 39 korsetbehandlede patienter med mb. Scheuermann. Maksimal korrektion af kyfosen sås efter 6-12 måneder, og 18 måneders korsetbehandling blev fastlagt som den minimale tid, man må bære korset. *Sachs et al* [33] fandt ligeledes, at mange patienter over tid mistede en stor del af korrektionen. *Bradford et al* [32] publicerede i 1974 et studie med 75 børn og unge, der var blevet behandlet for hyperkyfose med Milwaukeekorset. De inkluderede både patienter med postural kyfose og patienter med Scheuermanns kyfose. Den gennemsnitlige korsetbehandlingstid var 34 måneder. Kyfosen blev i gennemsnit rettet fra 58,9° til 34,9° efter afsluttet behandling. Efter 8-9 måneder var den bedste gennemsnitlige kyfosevinkel 30°. I alt 46 ud af 75 patienter blev set ved opfølgning 16,8 måneder senere og havde her en gennemsnitlig Cobbvinkel på 35,9°. En interessant konklusion var, at man i studiet ikke fandt positiv korrelation mellem kyfosens fleksibilitet og den endelige korrektion.

I det nyeste studie af mb. Scheuermann anbefaler *Riddle et al* [34], at korsettet bæres, indtil columna er udvokset, hvilket i dette studie betød 16 måneder i gennemsnit. I samme studie, hvor man anvendte et nyt DuPontkorset, blev der hos seks probander fundet progression i sygdommen, mens der hos ni var forbedring i vinkling. Syv børn havde ingen effekt af behandlingen. Forfatterne fandt, i modsætning til *Bradford et al* [32], at kyfosens fleksibilitet prædikterede et positivt resultat.

Weiss et al [3] har i 2009 beskrevet et nyt korset og udgivet resultater fra 56 patienter (gennemsnitsalder 14 år), men de vedrører kun korrektion efter seks ugers behandling.

KIRURGISK BEHANDLING

Indikationerne for kirurgisk behandling af mb. Scheuermann er ikke klare og ensrettede i den internationale litteratur. De oftest beskrevne indikationer er hyperkyfose over 70°, progression i kyfosen trods korsetbehandling, smerter og degenerative tilstande hos fuldt udvoksede patienter med hyperkyfose samt neurologisk påvirkning [35-37].

Der anføres betydelige komplikationer og varierende resultater ved kirurgisk behandling. De væsentligste komplikationer er infektion, pseudartrose, iatrogen kyfose, havareret artrodese, pleuraansamlinger (ved anterior adgang) og, sjældent, medullær læsion. Af denne grund er der uenighed om, hvad der er den optimale kirurgiske teknik. Især behovet for en kombineret anterior-posterior teknik vs. en rent posterior adgang har været diskuteret. Diskussionen drejer sig om, hvorvidt korrektionen, der opnås ved en både anterior og posterior metode, holder bedre end den, der opnås ved en rent posterior metode, og om der er flere komplikationer ved førstnævnte [10, 35, 36, 38].

Vi fandt ni studier til belysning af modernel instrumentering af hyperkyfose.

Lee et al [36] sammenlignede retrospektivt to procedurer: Den ene var en rent posterior artrodese og den anden procedure var en posterior adgang kombineret med anterior dissektion af ligamentum longitudinalis anterius. Forskellen mellem de to grupper var minimal i den endelige korrektion, men komplikationsraten var højere ved den kombinerede procedure.

Lim et al [37] fandt også en betydelig komplikationsrate ved kombineret procedure. *Sturm et al* [28] fandt færre alvorlige komplikationer i et studie af en rent posterior procedure. *Lowe & Kasten* [10] beskrev 32 patienter med mb. Scheuermann, der var blevet opereret med kombineret anterior/posterior teknik. De konkluderede, at dette udførtes bedst ved ét samlet indgreb for at reducere komplikationer og indlæggelsestid.

Coe et al [39] har publiceret det hidtil største studie af operationsrisici ved kirurgisk behandling af mb. Scheuermann. Her var komplikationsraten ved posterior spinalfusions-procedurer 14,8%, mens den for kombineret anterior/posterior spinalfusion var 16,9%. Forskellen var ikke signifikant. *Lonner et al* [26] fandt ingen signifikant forskel på holdbarheden af korrektioner opnået ved

! FAKTABOKS

Kyfose opdeles i postural og strukturel kyfose. Postural kyfose kendetegnes ved normale hvirvellegemer, mens strukturel kyfose skyldes patologiske hvirvellegemer.

Diagostisk er røntgenundersøgelse af columna thoracalis med udmåling af Cobb-vinkel guldstandard og foretages på vid indikation. Topografiske målemetoder er usikre.

Fysiske øvelser, korsetbehandling og kirurgi er i nævnte rækkefølge den rationelle behandlingsstrategi for hyperkyfose.

Ved sværere tilfælde med vækstpotentiale gives i Danmark et Bostonkorset. Smerter kan behandles med nonsteroide antiinflammatoriske stoffer.

Indikationerne for kirurgisk behandling er svær deformitet (Cobb-vinkel > 70°), neurologiske symptomer, uacceptable smerter og progression i kyfosen trods korsetbehandling.

Kirurgiske resultater ved svær kyfose er gode, om end komplikationer ikke er sjældne.

hhv. posterior og kombineret procedure, men der var signifikant flere komplikationer ved den kombinerede procedure.

PROGNOSE

Kun *Murray et al* [16] har i et studie med 67 patienter beskrevet smerter objektivt. De fandt, at patienter med mb. Scheuermann havde flere rygsmerter, mindre fysisk belastende job og var mere generede af deres fysiske fremtoning end en kontrolgruppe. Graden af gener var positivt associeret med en stigende Cobb-vinkel på kyfosen, men smerterne blev ikke beskrevet som værende indskrænkende for livskvaliteten. Der var ikke signifikant forskel på uddannelsesniveau, antal sygedage eller forbrug af smertestillende medicin de to grupper imellem. *Stoddard et al* [25] beskrev i deres studie en øget forekomst af spondylose hos patienter med mb. Scheuermann end hos raske personer, hvorfor et mindre fysisk krævende erhvervsvalg er rationelt.

KONKLUSION

Ved gennemgang af litteraturen om hyperkyfose er der fundet mangler i evidens og viden. Især prospektive, randomiserede studier savnes.

Postural kyfose og mb. Scheuermann er hyppige tilstande hos børn og unge, men en eksakt prævalens kendes ikke. Diagnosen stilles ved radiologisk undersøgelse, men de specifikke kriterier har været diskuteret. I Danmark benyttes *Sørensens* kriterier fra 1964.

Træning og fysioterapi alene er ikke bevist at være effektivt ved mb. Scheuermann, men er førstevalget ved postural kyfose. Behandling, der er iværksat før vækstspurten, giver de bedste resultater. Det vides ikke, hvilke patienter der kan forvente stabilitet eller progression i deres sygdom. Behandlingen er afhængig af sværhedsgraden målt med Cobbs metode. Hos patienter med resterende vækstpotentiale og en hyperkyfose over 45° kan korsetbehandling kombineret med rygtræning anbefales.

Hos færdigtudvoksede patienter med en hyperkyfose ≥ 70° kan kirurgisk behandling anbefales. Der er uenighed om den bedste kirurgiske metode, men en lavere komplikationsrate taler for valg af en rent posterior teknik. Kurvefleksibilitet, alder og placeringen af kyfosen synes at være de vigtigste faktorer for behandlingens resultat.

Både konservativ og kirurgisk behandling af Scheuermanns kyfose er effektiv, om end størst korrektion opnås ved kirurgi.

KORRESPONDANCE: *Jens Brahe Pedersen,* Haderslevgade 8 st. th., 8000 Aarhus C. E-mail: jenpeder@rm.dk

ANTAGET: 17. august 2011

FØRST PÅ NETTET: 24. oktober 2011

INTERESSEKONFLIKTER: ingen

LITTERATUR

1. Zaina F, Atanasio S, Ferraro C et al. Review of rehabilitation and orthopaedic conservative approach to saggital plane diseases during growth: hyperkyphosis, junctional kyphosis and Scheuermanns disease. Eur J Phys Rehab Med 2009;45:595-603.
2. Winter RB, Lonstein JE, Denis F. Sagittal spinal alignment: the true measurement, norms and description of correction for thoracic kyphosis. J Spinal Disord Tech 2009;5:311-4.
3. Weiss HR, Turnbull D, Bohr S. Brace treatment for patients with Scheuermann's disease – a review of the literature and the first experiences with a new brace design. Scoliosis 2009;29:4-22.
4. Gutowski WT, Renshaw TS. Orthotic results in adolescent kyphosis. Spine 1988;13:485-9.
5. Sneppen O. Ortopædisk kirurgi. 5. udgave. København: Fadls forlag, 2005:300-41.
6. Samartzis D. The spine files. Spine J 2007;7:254-5.
7. Naderi S. History of spine biomechanics. Neurosurgery 2007;60:382-404.
8. Scheuermann HW. Kyphosis dorsalis juvenilis. Ugeskr Læger 1920;82:385-93.
9. Sørensen KH. Scheuermann's juvenile kyphosis. København: Munksgaard 1964:222-4.
10. Lowe TG, Kasten MD. An analysis of saggital curves and balance after Cotrel-Dubousset instrumentation for kyphosis secondary to Scheuermann's disease. Spine 1994;19:1680-5.
11. Francis D, Edward S, Winter R. Incidence and risk factors for proximal and distal junctional kyphosis following surgical treatment for Scheuermann kyphosis. Spine 2009;34:729-34.
12. Liberati A, Altman DG, Tetzlaff J. The PRISMA statement for reporting systematic reviews and meta-analyses of studies that evaluate healthcare interventions: explanation and elaboration. BMJ 200921;339:b2700. doi: 10.1136/bmj.b2700.
13. Paajaanen H, Alanen A, Erkintalo M et al. Disc degeneration in Scheuermann disease. Skeletal Radiol 1989;18:523-6.
14. Kirurgisk Kompendium. 2. udgave. København: Nyt Nordisk Forlag Arnold Busck 1996:1834-7.
15. Jansen RC, van Rhijn LW, van Ooij A. Predictable correction of the unfused lumbar lordosis after thoracic correction and fusion in Scheuermann kyphosis. Spine 2006;11:1227-31.
16. Murray PM, Weinstein SL, Spratt KF. The natural history and long-term follow-up of Scheuermann's kyphosis. J Bone Joint Surg Am 1993;75:236-48.
17. Lowe TG, Line BG. Analysis of Scheuermanns kyphosis. Spine 2007;19;115-9.
18. Damborg F, Engell V, Andersen M et al. Prevalence, concordance and heritability of Scheuermanns kyphosis based on a study of twins. J Bone Joint Surg Am 2006;88:2133-6.
19. Scoles PV, Latimer BM, DigIovanni BF et al. Vertebral alterations in Scheuermann's kyphosis. Spine 1991;16:509-15.
20. Fotiadis E, Kenanidis E, Samoladas E et al. Scheuermann's disease: focus on weight and height role. Eur Spine J 2008;17:673-8.
21. Ippolito E, Bellocci M, Montanaro A et al. Juvenile kyphosis: an ultrastructure study. J Pediatr Orthop 1985;5:315-22.
22. Tsirikos AI. Scheuermann's kyphosis: an update. J Surg Orthop Adv 2009;18:122-8.
23. Montgomery SP, Erwin WE. Scheuermann kyphosis – long-term results of Milwaukee brace treatment. Spine 1981;6:5-8.
24. Castro FP. Adolescent idiopathic scoliosis, bracing and the Hueter-Volkmann principle. Spine J 2003;3:180-5.
25. Stoddard A. Scheuermann's disease or spinal osteocondrosis. J Bone Joint Surg (Br) 1979;61:56.
26. Lonner BS, Newton P, Betz R et al. Operative management of Scheuermann's kyphosis in 78 patients. Spine 2007;24:2644-52.
27. Legaye J, Duval-Beaupère G, Hecquet J et al. Pelvic incidence: a fundamental pelvic parameter for three-dimensional regulation of spinal sagittal curves. Eur Spine J 1998;7:99-103.
28. Sturm PF, Dobson JC, Armstrong GW. The surgical management of Scheuermann's disease. Spine 1993;18:685-91.
29. Marks M. Which lateral positioning technique provides the most reliable and functional representation of a patient's saggital balance? Spine 2009;34:949-54.
30. Winter RB, Lonstein JE, Denis F. Sagittal spinal alignment: the true measurement, norms and description of correction for thoracic kyphosis. J Spinal Disord Tech 2009;5:311-4.
31. Lewis JS, Valentine RV. Clinical measurement of the thoracic kyphosis. BMC Musculoskelet Disord 2010;39:1471-8.
32. Bradford DS, Moe JH, Montalvo FJ. Scheuermann's kyphosis and roundback deformity: results of brace treatment. J Bone Joint Surg Am 1974;56:740-58.
33. Sachs B, Bradford D, Winter R et al. Scheuermanns kyphosis and roundback deformity: results of milwaukee brace treatment. J Bone Joint Surg Am 1987;69:50-7.
34. Riddle EC, Bowen JR, Shah SA et al. The DuPont kyphosis brace for the treatment of adolescent Scheuermann kyphosis. J South Orthop Assoc 2003;12:135-40.
35. Lim M, Green DW, Billinghurst JE et al. Scheuermann kyphosis: safe and effective surgical treatment using multisegmental instrumentation. Spine 2004;29:1789-94.

36. Lee SS, Lenke LG, Kuklo TR et al. Comparison of Scheuermann kyphosis correction by posterior-only thoracic pedicle screw fixation versus combined anterior/posterior fusion. Spine 2006;31:2316-21.
37. Ferreira-Alves A, Resina J, Palma-Rodrigues R. Scheuermann's kyphosis. J Bone Joint Surg (Br) 1995;77:943-50.
38. Papagelopoulos PJ, Klassen RA, Peterson HA et al. Surgical treatment of Scheuermann's disease with segmental compression instrumentation. Clin Orthop Relat Res 2008;386:139-49.
39. Coe JD, Smith JS, Berven S et al. Complications of spinal fusion for Scheuermann's kyphosis. Spine 2010;35:99-103.

Tranexamsyre reducerer blodtabet efter større elektive ortopædkirurgiske operationer

Camilla Tofte Eschen, Peter Toft Tengberg, Henrik Husted & Anders Troelsen

STATUSARTIKEL

Ortopædkirurgisk Afdeling, Hvidovre Hospital

Igennem de seneste årtier har der været rettet tiltagende opmærksomhed mod potentialet i forskellige blodbesparende foranstaltninger inden for ortopædkirurgien med henblik på at reducere komplikationer og rekonvalescenstiden. Anæmi hos operationspatienter har vist sig at øge den postoperative mortalitet og morbiditet i form af forøget infektionsrisiko, sårhelingsproblemer og kardiovaskulære komplikationer [1, 2]. Endvidere er mobiliseringsproblemer og forlænget indlæggelsestid associerede med postoperativ anæmi [3, 4]. Brugen af allogene blodtransfusioner til behandling af anæmi er forbundet med risiko for overførsel af smitsomme sygdomme, immunologiske reaktioner og er associeret med forøget risiko for postoperativ infektion [5]. I Danmark har vi endvidere i forhold til nabolandene et relativt stort forbrug af allogene blodtransfusioner, og blodtransfusioner udgør en ikke uanseelig merudgift i et sygehusvæsen, der er præget af økonomiske stramninger [6].

Der er stor variation i det peroperative blodtab inden for ortopædkirurgiens forskellige subspecialer og operationstyper. De største blodtab findes blandt andet ved hyppige indgreb som operationer af hoftenære frakturer [7], total knæ- og hoftealloplastik samt rygkirurgiske indgreb [8]. Blodbesparende foranstaltninger såsom normoterm hypotensiv anæstesi, operation i blodtomhed og kirurgisk hæmostase iværksættes som standard ved de operationer, hvor disse procedurer er egnede [9]. Desuden kan man ved elektive indgreb optimere patienterne præoperativt med kontrol af koagulationsfunktion, seponering af nonsteroide antiinflammatoriske stoffer, medikamentelle interventioner til forbedring af hæmoglobinnivauet og optransfusion.

Siden midten af 1990'erne er tranexamsyre (TXA) blevet brugt som blødningsreducerende lægemiddel inden for ortopædkirurgien. TXA er en fibrinolysehæmmer, der forhindrer igangsættelsen af den fibrinolysekaskade, der opstår i karbanen i forbindelse med traumer og kirurgi (**Figur 1**). Hæmning af denne kaskade reducerer blødningen. Man har i mange studier undersøgt den potentielt blodbesparende effekt af TXA (reduceret blodtab og transfusionsbehov), og man har samtidig set på forekomsten af eventuelle tromboemboliske komplikationer.
I denne statusartikel belyses den potentielle effekt af TXA ved de ortopædkirurgiske operationstyper, hvor der foreligger undersøgelser.

TOTAL KNÆALLOPLASTIK

Det rapporterede blodtab ved total knæalloplastik (TKA) uden brug af blødningsbesparende foranstaltninger varierer mellem 750 ml og 1.780 ml [2, 10]. Dette skyldes blandt andet en forskellig praksis og usikkerhed ved vurdering af blodtabets størrelse. Blodtabet vurderes ud fra visuel bedømmelse, vejning af servietter, aflæsning af opsuget blod og mål af drænproduktion indtil seponering. Dertil skønnes der at være et »skjult« blodtab (hæmatom og ekstravasering til det omkringliggende væv), der udgør 45-60% af det samlede blodtab [11]. Desuden kan blodtabet

FIGUR 1

Beskeden blødning ved afslutning af en knæalloplastik med brug af tranexamsyre.