fandt man en sænkningsreaktion (SR) på 90 og C-reaktivt protein (CRP) på 154 faldende til 57, respektivt 24 under indlæggelsen. Leukocyttallet var 15,8, og screening for antineutrofile cytoplasmatiske antistoffer (ANCA) var negativ.

Patientens kliniske og biokemiske resultater tydede derfor på arteritis temporalis, og man ændrede behandlingen til pulsterapi med methylprednisolon 500 mg to gange daglig i tre dage. Patientens symptomer aftog hurtigt, og hun genvandt evnen til at synke og tale normalt. Patienten blev udskrevet nogle dage efter behandlingen med prednisolon 50 mg til aftrapning. Patienten kom til kontrol efter en måned, hvor man så pæn opheling af defekten.

Diskussion

Tungenekrose er en usædvanlig klinisk tilstand, når den optræder hos patienter, som ikke har maligne tumorer i hoved-hals-regionen, tromboser, embolier eller infektion [2]. Ligeledes er det udsædvanligt at se tungenekrose hos patienter, som ikke har undergået stråleterapi af hoved-hals-regionen [3]. Et fund af tungenekrose hos en ellers rask skulle således føre til mistanke om systemisk vasculitis.

Tungenekrose er sjælden pga. tungens rigelige blodforsyning som følge af kollaterale kar. En hyppig årsag til tungenekrose kan være AT, da der er beskrevet over 60 tilfælde i verdenslitteraturen [4].

Hos patienten i vores sygehistorie var tungeforandringer samt vægttab og hovedpine vigtige prodronomale symptomer. Desuden sås forhøjet SR og nedsat pulsation i arteria temporalis.

I følge *American College of Rheumatology* diagnosticeres AT ved følgende fem kriterier: 1) Alder ved symptomstart ≥ 50 år, 2) nytilkommen hovedpine eller nytilkommen lokalisation af denne, 3) ømhed af arteria temporalis eller nedsat puls i denne som ikke skyldes arteriosclerosis i de cervikale arterier, 4) eleveret sænkningsreaktion (SR ≥ 50 mm/h) og 5) biopsi af arterie temporalis som viser vasculitis, der er præget af mononukleære celler eller granulomatøs inflammation. Ved tilstedeværelse af 3 af de 5 kriterier har patienten AT med en sensitivitet på 93,5% og en specificitet på 91,2% [5]. Patienten opfyldte klassifikationskriterierne for AT.

I litteraturen er der beskrevet forskellige medikamenter, som kan udløse tungenekrose hos patienter med ukendt AT såsom lokal anæstesi og ergotamin [4].

Da ergotamin kan udløse tungenekrose hos en patient med ukendt AT, bør man overveje, hvorvidt årsagen til ensidig hovedpine hos patienter over 50 år er migræne eller AT. Da mistolkninger af symptomerne og efterfølgende behandling med ergotamin kan forårsage tungenekrose.

Korrespondance: *Jesper Blegvad Olesen*, Århus Universitetshospital, Skejby, DK-8200 Århus N. E-mail: Jesper.blegvad@ki.au.dk

Antaget: 18. juni 2008
Interessekonflikter: Ingen

Litteratur

1. Elling P, Olsson AT, Elling H. Synkrone variationer i incidens af arteritis temporalis og polymyalgia rheumatica i danske amter. Ugeskr læger 1997;159:4123-8.
2. Biebl MO, Hugl B, Posch L et al. Subtotal tongue necrosis in delayed diagnosed giant-cell arteritis: A case report. Am J Otolaryngol 2004;25:438-41.
3. Pendás SL, De Vicente Rodrígues JC, Gonzarlez Garcia M et al. Tongue necrosis a complication of temporal arteritis. Oral Surg Oral Med Oral Pathol 1994;78:448-51.
4. Stoebner PE, Gaspard C, Maynadier J et al. Tongue necrosis provoked by ergotamine tartate and disclosing a giant cell arteritis. Eur J Dermat 1999;9:652-3
5. IHunder GG, Bloch DA, Michel BA et al. The American College of Rheumatology's 1990 criteria for the classification of giant cell arteritis. Arthritis Rheum 1990;33:1122.

Medfødt bilateral stemmebåndsparese

Læge Lars Christian Meyer & overlæge Christian Godballe

Odense Universitetshospital, Øre-næse-halskirurgisk Afdeling

Resume

Medfødt bilateral stemmebåndsparese er en sjælden, men potentielt livstruende tilstand. For at sikre en hurtig diagnose og tidlig behandling kræves det, at undersøgeren har kendskab til lidelsen, og at der i udredningen kigges specifikt efter denne. Denne kasuistik beskriver lidelsen hos en nu 25 måneder gammel dreng. Hans hovedsymptomer ved fødslen var inspiratorisk stridor – men normal stemmeføring – samt problemer ved fødeindtagelse. Kasuistikken giver et billede af, hvor svært det er at stille den korrekte diagnose, og desuden skitseres det hidtidige behandlingsforløb med bl.a. trakeotomi og ventrikelsonde. Vigtigheden af den fleksible laryngoskopi i både diagnostik og ved de efterfølgende kontroller understreges.

Medfødt bilateral stemmebåndsparese (MBSP) er efter laryngomalaci den hyppigste årsag til neonatal stridor [1]. MBSP er en sjælden, men potentielt livstruende tilstand, og hurtig diagnostik og behandling kan derfor være afgørende. Tilstanden ses som led i multisystemisk anomali eller idiopatisk. Overordnet har stemmebåndsparese hos børn en ætiologi og et spontanforløb, som adskiller sig fra samme tilstand hos voksne [2].

Sygehistorie

Den nu 25 måneder gamle dreng blev født vaginalt til termin. Hans fødselsvægt var 3.400 g, længde 51 cm, hovedomfang 34 cm, Apgar score 5/1, 7/5 og 10/10. Umiddelbart efter fødslen blev der registreret inspiratorisk stridor, intrækninger i jugulum og dårlig saturationsevne. Ved bugleje var vejrtrækningen bedre. Der var god stemme ved gråd. Grundet svære problemer med fødeindtag blev der lagt nasogastrisk sonde.

Få dage efter fødslen blev der foretaget fleksibel fiberlaryngoskopi (FFL) i lokalanæstesi LA og laryngo-, trakeosamt øsofagoskopi i generel anæstesi GA, som umiddelbart blev betragtet som upåfaldende. Specielt var der ingen mistanke om trakeomalaci eller trakeoøsofageal fistel. Barnets symptomatologi forblev uændret, men ny FFL i 7. og 9. leveuge forblev uden definitiv diagnose, idet stemmelæbeforholdene blev beskrevet som vanskelige at vurdere. En ny undersøgelse i GA blev udført, og bevægeligheden af stemmelæberne blev vurderet under opvågningsfasen. Det fremstod her klart, at der var tale om bilateral stemmebåndslammelse (se **Figur 1**), hvorfor der blev foretaget trakeotomi. Magnetisk resonans (MR)-skanning af cerebrum var normal. Kontrol af larynx på ugedagen viste stemmelæber i næsten median position med antydning af rokkebevægelser. Ernæring via gastrostomisonde blev startet. Øvelser til stimulation af sutte- og synkeevne blev institueret.

Et år efter trakeotomien var bevægeligheden af stemmelæber og synkeevnen uændret. Der blev konstateret hypertrofiske tonsiller, adenoide vegetationer og bilateral sekretorisk otitis media, og man foretog adenotonsillektomi og tubulation af trommehinderne.

Barnet er siden fulgt med regelmæssig FFL i foniatrisk regi. I dag er der fortsat ikke tegn til forbedring i bevægeligheden af stemmelæberne eller synkefunktionen. Barnet følger sin vækstkurve og skønnes ud over de beskrevne forhold at følge en fuldstændig normal udvikling.

Diskussion

MBSP ses ofte som led i en multisystemisk anomali, f.eks. malformationer i centralnervesystemet (CNS) eller ved sygdom i det perifere nervesystem. Men lidelsen forekommer også idiopatisk, hvilket er tilfældet for denne patient.

Det primære symptom ved MBSP er inspiratorisk stridor kombineret med apnø og cyanose. Stemmen er upåvirket. Symptomerne manifesterer sig eller forværres under anstrengelse og ved fødeindtag. Tilstanden er sjælden og potentielt livstruende. Hvis man ikke er opmærksom på diagnosen, kan den overses ved en laryngo-, trakeoskopi i GA, medmindre vurdering af stemmelæbernes bevægelighed undersøges i indsovnings- eller opvågningsfasen. FFL i LA vil give diagnosen, men undersøgelsen kan hos spædbørn være vanskelig og forbundet med usikkerhed vedrørende stemmelæbernes bevægelighed. Forløbet for vores patient demonstrerer dette.

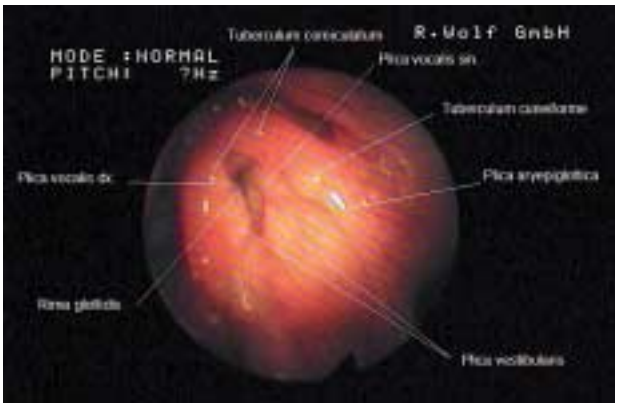

Figur 1. Larynx set ved fiberskopi. Stemmelæberne ses tæt på midtlinjen, og patientens problem er, at sådan står de ikke kun ved fonation, men også under respiration, hvilket giver patienten åndenød med stridorøs vejrtrækning.

Optagelse af FFL-undersøgelsen er en fordel, da man efterfølgende kan gennemse undersøgelsen ved forskellige visningshastigheder.

Symptomerne ved MBSP og laryngomalaci er stort set identiske, og da sidstnævnte er langt den hyppigste årsag til stridor, er MBSP formentlig underdiagnosticeret. For at afklare den underliggende årsag udføres radiologisk undersøgelse af det intrakranielle CNS, thorax og øsofagus. Ved direkte laryngo- og bronkoskopi afdækkes eventuelle anomalier i luftvejene, idet man skal være opmærksom på mekanisk fiksering af stemmelæberne. Indførelsen af FFL i LA muliggør løbende vurdering af stemmelæbernes bevægelighed, og observation uden trakeotomi er derfor blevet mulig hos børn med lettere tilfælde af MBSP [3].

Behandlingsvalget afhænger af den underliggende årsag, prognosen for spontan bedring, varigheden og sværhedsgraden af symptomerne. Det primære mål er at sikre frie luftveje, hvorfor en stor del af disse patienter trakeotomeres. Indgrebet er reversibelt, idet kanylen fjernes ved spontan bedring. Andre muligheder er lateralisering af en af stemmelæberne, laser-arytenoidektomi eller kordektomi, dog med risiko for permanent stemmetab eller aspiration.

Spontan bedring af bilateral stemmebåndsparese er hyppigere hos børn end hos voksne og beskrevet helt op til 11-års-alderen [4, 5].

Konklusion

MBSP er en sjælden og livstruende tilstand, hvor opmærksomhed på lidelsen er en forudsætning for hurtig og korrekt diagnostik.

Korrespondance: *Lars Christian Meyer*, Øre-næse-halskirurgisk Afdeling, Odense Universitetshospital, DK-5000 Odense.
E-mail: lars.meyer@ouh.regionsyddanmark.dk

Antaget: 13. december 2007
Interessekonflikter: Ingen

Litteratur

1. Miyamoto RC, Parikh SR, Gellad W et al. Bilateral congenital vocal cord paralysis: a 16-year institutional review, Otolaryngol Head Neck Surg 2005;133:241-5.
2. De Jong AL, Kuppersmith RB, Sulek M et al. Vocal cord paralysis in infants and children. Otolaryngol Clin North Am 2000;33:131-49.
3. Berkowitz RG. Natural history of tracheostomy-dependent idiopathic congenital bilateral vocal fold paralysis. Otolaryngol Head Neck Surg 2007;136:649-52.
4. Emery PJ, Fearon B. Vocal cord palsy in pediatric practice: a review of 71 cases. Int J Pediatr Otorhinolaryngol 1984;8:147-54.
5. Daya H, Hosni A, Bejar-Solar I et al. Pediatric vocal fold paralysis: A long-term retrospective study. Arch Otolaryngol Head Neck Surg 2000;126:21-5.

Laparoskopisk splenektomi – en case-kontrol-undersøgelse

Stud.med. Mette W. Christoffersen,
overlæge Orhan Bulut & overlæge Per Jess

Hillerød Hospital, Kirurgisk Klinik, Nedre Kirurgi

Resume

Introduktion: Laparoskopisk splenektomi (LS) betragtes internationalt som standardproceduren for kirurgisk behandling ved sygdomme i milten. Vi præsenterer her vores initiale resultater af LS i en sammenligning med åben splenektomi (OS).

Materiale og metoder: Undersøgelsen er en prospektiv opgørelse af 12 elektive, konsekutive LS sammenlignet med 12 matchende OS fra den umiddelbart foregående periode.

Resultater: Ved LS var operationstiden signifikant længere end ved OS ($p < 0,01$). Blodtabet var signifikant mindre ved LS ($p < 0,001$). Der var en tendens til fund af flere bimilte ved LS ($p = 0,4$) og færre postoperative komplikationer ($p = 0,35$). Indlæggelsestiden var signifikant kortere ved LS (median to dage versus fire dage; $p < 0,01$).

Konklusion: På basis af denne undersøgelse og den internationale litteratur synes LS at være en sikker og fordelagtig metode til elektiv splenektomi. Metoden bør derfor også indføres i Danmark som standardoperation for sygdomme i milten, medmindre der foreligger udtalt splenomegali. Dette vil formentlig kræve en delvis centralisering af operationerne.

Laparoskopisk splenektomi (LS) betragtes internationalt som standardproceduren ved kirurgisk behandling af benigne og maligne sygdomme i milten, medmindre der foreligger udtalt splenomegali [1]. Flere udenlandske studier har således dokumenteret, at den laparoskopiske teknik er både sikker og effektiv og har flere fordele i forhold til åben operation. Færre smerter og hurtigere reetableret tarmfunktion medfører således signifikant kortere indlæggelsestid [1-6].

På Klinik for Nedre Kirurgi, Hillerød Hospital, har vi siden marts 2006 udført elektiv laparoskopisk splenektomi. De første to operationer er tidligere beskrevet i en kasuistisk meddelelse [7]. Vi fremlægger her vores videre erfaringer med metoden sammenlignet med åben splenektomi (OS).

Materiale og metoder

Undersøgelsen er en prospektiv opgørelse af vore første 12 elektive, konsekutive LS for benign og malign miltsygdom, som blev foretaget på Klinik for Nedre Kirurgi, Hillerød Sygehus fra marts 2006 sammenlignet med de 12 umiddelbart foregående elektive OS, hvorfra data er indsamlet retrospektivt. Det skal anføres, at alle elektive splenektomier fra marts 2006 er foretaget laparoskopisk.

Operativ teknik

OS blev foretaget af forskellige operatører sædvanligvis via venstresidig subkostal incision. Alle LS blev foretaget af samme operatør. Patienten lå i højre sideleje. Der blev anlagt to 10-12 mm-porte og to 5 mm-porte. Nedre miltpol blev frilagt ved deling af det splenokoliske ligament. Der blev herefter åbnet til lille sæk, og vasa brevia blev delt fra ventrikelsiden. Efterfølgende blev arteria lienalis påsat klips uden at dele den, således at blodtilførslen til milten blev standset, mens tilbageløb via vena lienalis stadig var muligt. Herved opnåedes skrumpning af milten, hvilket lettede den videre dissektion samt minimerede en eventuel blødning fra milten. Den øvre miltpol blev dissekeret fri for adhærencer mod diaphragma og retroperitoneum. Milthilus blev frilagt, og karrene blev delt enkeltvis (**Figur 1**). Milten blev placeret i en endobag, fragmenteret og fjernet gennem en af 12 mm-portene, som inden var blevet udvidet.

Alle patienterne fik inden operationen pneumokokvaccine.

Statistik

Der blev anvendt nonparametrisk statistik, herunder χ^2-test og Mann-Whitney test. Som signifikansniveau blev valgt $p < 0,05$.