resultere i øget morbiditet og mortalitet. Hvis ekstreme lipidværdier iagttages, skal kausaliteten overvejes. Persisterer hyperlipidæmien, sandsynliggøres dens ætiologiske rolle yderligere i udviklingen af akut pankreatitis.

I nyere studier har man påvist, at en genetisk mutation i lipoproteinlipasen er skyld i mange tilfælde af akut pankreatitis pga. den medfølgende hyperlipidæmi [4]. Mutation i en hepatisk lipase er i et enkelt tilfælde foreslået under samme mekanisme [5]. Akut pankreatitis på baggrund af en defekt i lipoproteinlipasen er en udelukkelsesdiagnose. I Danmark tester man kun sjældent for denne genetiske mutation, da defekterne ofte er polygenetisk betingede.

Hos denne unge kvinde kunne man måske have undgået flere indlæggelser samt en betydelig forværring i tilstanden, hvis man på et tidligt tidspunkt havde været opmærksom på sammenhængen mellem ekstrem hyperlipidæmi og akut pankreatitis.

En tidlig overvejelse omkring kausalitetsforholdende kunne således sikre igangsætning af relevant behandling med betydning for den videre sygehistorie.

KORRESPONDANCE: *Maria Egede Johansen*, Rebæk Søpark 21, 6. mf., 2650 Hvidovre. E-mail: mariaj@stud.ku.dk.

ANTAGET: 29. januar 2010.
FØRST PÅ NETTET: 5. april 2010
INTERESSEKONFLIKTER: Ingen

LITTERATUR

1. Moynihan B. Acute pancreatitis. Ann Surg 1925;81:132-42.
2. Fortson MR, Freedman SN, Webster PD III. Clinical assessment of hyperlipidemic pancreatitis. Am J Gastroenterol 1995;90:2134-9.
3. Toskes PP. Hyperlidedemic pancreatitis. Gastroenterol Clin North Am 1990;19:783-91.
4. Chang YT, Chang MC, Su TC et al. Lipoprotein lipase mutation S447X associated with pancreatic calcification and steatorrhea in hyperlipidemic pancreatitis. J Clin Gastroenterol 2009;43:591-6.
5. Ebara T, Murase T, Okubo M. Pancreatitis caused by hypertriglyceridemia in a patient compound heterozygous for Leu334Phe and -514C-- > T in the hepatic lipase gene. Pancreas 2009;38:233-5.

Intraplacentært koriokarcinom

Ditte Josefine Rørne[1] & Benny Kirschner[2]

KASUISTIK

1) Herlev Hospital, Gynækologisk-Obstetrisk Afdeling, og 2) Holbæk Sygehus, Gynækologisk-Obstetrisk Afdeling

Koriokarcinom ses i 1/20.000-40.000 graviditeter. Sygdommen præsenterer sig typisk med symptomgivende metastaser. Symptomerne er ofte voldsomme og kan omfatte vaginal blødning, pulmonale symptomer som dyspnø eller hoste og cerebrale symptomer i form af kramper eller intrakranielle blødninger. Tilfældigt fund af intraplacentært koriokarcinom uden tegn på disseminering til mor eller barn er kun beskrevet ganske få gange, siden det første gang blev beskrevet af *Driscoll* i 1963 [1].

SYGEHISTORIE

En 47-årig syvendegangsfødende somalisk kvinde med en gestationsalder på 35 uger + fire dage henvendte sig på fødegangen, da hun havde mærket mindre liv gennem tre dage og desuden havde abdominalsmerter. Ved ankomsten fandtes normal hjertelyd, dog viste kardiotokografi et præterminalt mønster, hvorfor der blev foretaget akut sectio caesarea. Der blev forløst en slap og bleg pige, der fik Apgar-scoren 0/1,4/5. pH var efter en time 6,87, *base excess* var 16,9. Paraklinisk fandtes hæmoglobin på 1,0 (mmol/l), hvorfor barnet blev optransfunderet. Pigen blev intuberet og overflyttet til Rigshospitalets Neonatalafdeling og rettede sig.

Placenta fandtes forstørret, ødematøs og bleg og målte 25,0 × 22,0 × 3,5 cm. Der fandtes normal navlesnor med tre kar og central incerering. Den føtale og maternelle overflade var upåfaldende. Ved mikroskopi fandtes imidlertid flere intraplacentære hæmatomer samt et område med koriokarcinom (der målte 3,0 × 3,0 cm). Tumorvævet var opbyget af cytotrofoblast og syncytiotrofoblast og fandtes med områdevise nekroser og hæmoragi. Tumoren strakte sig ned til den maternelle overflade med gennemvækst af decidua basalis.

Både mor og barn er efterfølgende henvist til onkologisk udredning og undersøgt med serum-choriongonadotropin (hCG), thoraxrøntgen, ultralyd af det lille bækken og computertomografi af lunger og abdomen. Alle undersøgelser er fundet normale uden tegn til disseminering af tumor.

Mater havde et serum-hCG-niveau på 510 IE/l (< 10 IE/l) og alfa-føtoprotein på 413 IE/l (< 14 kU/l) tre uger post partum. Begge parametre var normaliseret en måned senere. Både mor og barn har nu været gennem etårskontrol uden tegn på sygdomsrecidiv.

Patienter med koriokarcinom opdeles efter *International Federation of Gynecology and Obstetrics'*

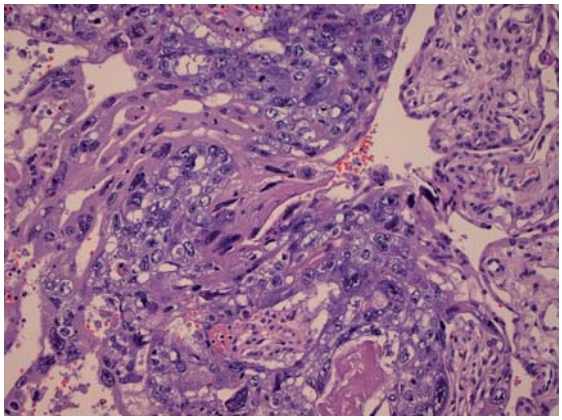

Udsnit af koriokarcinom opbygget af syncytio- og cytotrofoblaster med udtalt atypi. Til højre ses overgang til nonneoplastisk placentavæv med villi chorii.

(FIGO's) scoringssystem i lav- og højrisikogrupper [2]. Sygdommen er følsom for kemoterapi, og i Danmark behandles alle patienter uanset risikogruppe initialt med peroral methotrexat, eventuelt i kombination med actinomycin [3]. Ved behandlingsresistens skiftes der til mere intensive kombinationsregimer. I udlandet behandles både lav- og højrisikopatienter typisk med mere intensive regimer [4].

DISKUSSION

Koriokarcinom er en sjælden diagnose, som ofte stilles, når patienten får symptomer ante eller post partum. Der er tidligere beskrevet enkelte tilfældige fund af intraplacentært koriokarcinom (også kaldet koriokarcinom in situ) [1]. Det intraplacentære koriokarcinom er ofte beskrevet makroskopisk som et lille, lyst gulligt område ikke uligt placentære infarkter [5], hvorfor den korrekte incidens muligvis er højere end hidtil antaget. Intraplacentære koriokarcinomer kan medføre føtomaternel blødning og resultere i løsning af placenta, hydrops foetalis, foetus mortuus eller anæmisk barn, som beskrevet i vores sygehistorie [5]. I det aktuelle tilfælde er mor efterfølgende blevet testet for føtalt hæmoglobin, noget som har bekræftet mistanken om føtomaternel blødning som årsag til barnets svære anæmi. I tilfælde som ovenfornævnte og i tilfælde, hvor der findes infarktlignende områder i placenta, kunne man overveje, om der rutinemæssigt skulle udføres histologisk undersøgelse af placenta.

KORRESPONDANCE: *Ditte Josefine Rørne*, Islands Brygge 15, 1. tv., 2300 København S. E-mail: ditterorne@gmail.com

ANTAGET: 26. oktober 2009
FØRST PÅ NETTET: 5. april 2010
INTERESSEKONFLIKTER: Ingen
TAKSIGELSE: Overlæge *Marianne Lidang*, Patologiafdelingen, Herlev Hospital, takkes for det histologiske billede.

LITTERATUR

1. Driscoll Shirley G. Choriocarcinoma: An ''incidental finding'' within a term placenta. Obstet Gynecol 1963;21:96-101.
2. Kohorn EI. Dynamic staging and risk factor scoring for gestational trophoblastic disease. Int J Gynecol Cancer 2007;17:1124-30.
3. DSOGs kliniske guideline, trofoblastsygdomme. http://www.dsog.dk/files/mola.pdf (20. december 2009).
4. Morgan JM, Lurain JR. Gestational trophoblastic neoplasia: an update. Curr Oncol Rep 2008;10:497-504.
5. Jianping Lui. Intraplacental choriocarcinoma in a term placenta with both maternal and infantile metastasis: A case report and review of the literature. Gyn Incol 2006;103:1147-51.

Andengradsforbrænding hos en gravid

Jan Hendrik Rölfing, Peter Egede Jensen & Bent Erling Lindblad

KASUISTIK

Århus Universitetshospital, Århus Sygehus, Skadestuen

Omtrent syv procent af de fertile kvinder, der behandles for brandsår, er gravide [1]. Forbrændinger kan få alvorlige konsekvenser for både moder og foster.

Grundet den sparsomme evidens på området findes der ingen specifik vejledning til behandling af gravide med forbrændinger, dog anbefales en tværfaglig tilgang.

SYGEHISTORIE

En 27-årig, rask førstegangsgravid kvinde med en gestationsalder på 38+6 henvendte sig i skadestuen om aftenen. Ved et uheld havde hun hældt kogende vand fra en elkedel over sin mave i forbindelse med afrimning af en fryser.

Graviditeten var hidtil forløbet ukompliceret.

Ved den kliniske undersøgelse fandtes andengradsforbrændinger på mave og bryst svarende til ca. tre procent af kropsoverfladen. Moderen var i god almentilstand og mærkede ligeledes god aktivitet fra fosteret. Efter konference med obstetrisk vagthavende besluttedes det at behandle brandsåret efter vanlige retningslinjer. Skylning med vand medførte smertefrihed, og patienten fortsatte denne behandling til næste morgen, hvor hun mødte i skadestuen på ny.

Næste morgen blev specialafdeling i brandsårsbehandling kontaktet. Anbefalingen var at fortsætte vanlig brandsårsbehandling og at igangsætte fødslen