Seminommetastase i tyndtarm

Ditte Marie Lund1, Mikkel Fode2, Ingegerd Balslev3 & Jens Sønksen2

Den årlige incidens af testiscancer i Danmark er ca. 10 pr. 100.000, hvilket svarer til 300 tilfælde. Sygdommen rammer oftest mænd i alderen 15-35 år, og forekomsten i Danmark er en af de højeste i verden. Incidensen har været stigende igennem de seneste 50 år [1]. Germinalcelletumorer udgør 95% af tumorerne [2], og de opdeles i seminomer og nonseminomer. Germinalcelletumorer metastaserer sjældent til mave-tarm-kanalen (< 5%), og risikoen herfor er størst ved nonseminomer [3]. Oftest er der dog tale om indvækst fra retroperitoneale tumormasser og ikke egentlig metastasering [4]. Rene seminomer metastaserer kun i < 1% af tilfældene til mave-tarm-kanalen [5].

Vi præsenterer her et sjældent tilfælde af en seminommetastase i tyndtarmen.

SYGEHISTORIE

En 67-årig mand blev henvist til en mave-tarm-kirurgisk afdeling med et halvt års anamnese med anæmi, vægttab på 3 kg, kvalme, opkastninger og abdominalsmerter. Han var udredt andetsteds med gastroskopi, koloskopi og kapselendoskopi, uden at man fandt en forklaring på symptomerne. Han fik efterfølgende foretaget en dobbelt ballonenteroskopi, hvor man fandt en stenoserende tyndtarmstumor. Biopsier herfra viste ulcusmateriale og granulationsvæv.

Han fik foretaget tyndtarmsresektion, hvor man fandt en 40-mm-tumor ca. 1 m oralt for ileocækalstedet.

En histologisk undersøgelse af tumoren viste et ukarakteristisk billede, der lignede malignt lymfom. Immunfarvninger viste imidlertid positiv reaktion for

KASUISTIK

1) Urologisk Afdeling, Roskilde Sygehus
2) Urologisk Afdeling, Herlev Hospital
3) Patologiafdelingen, Herlev Hospital

FIGUR 1

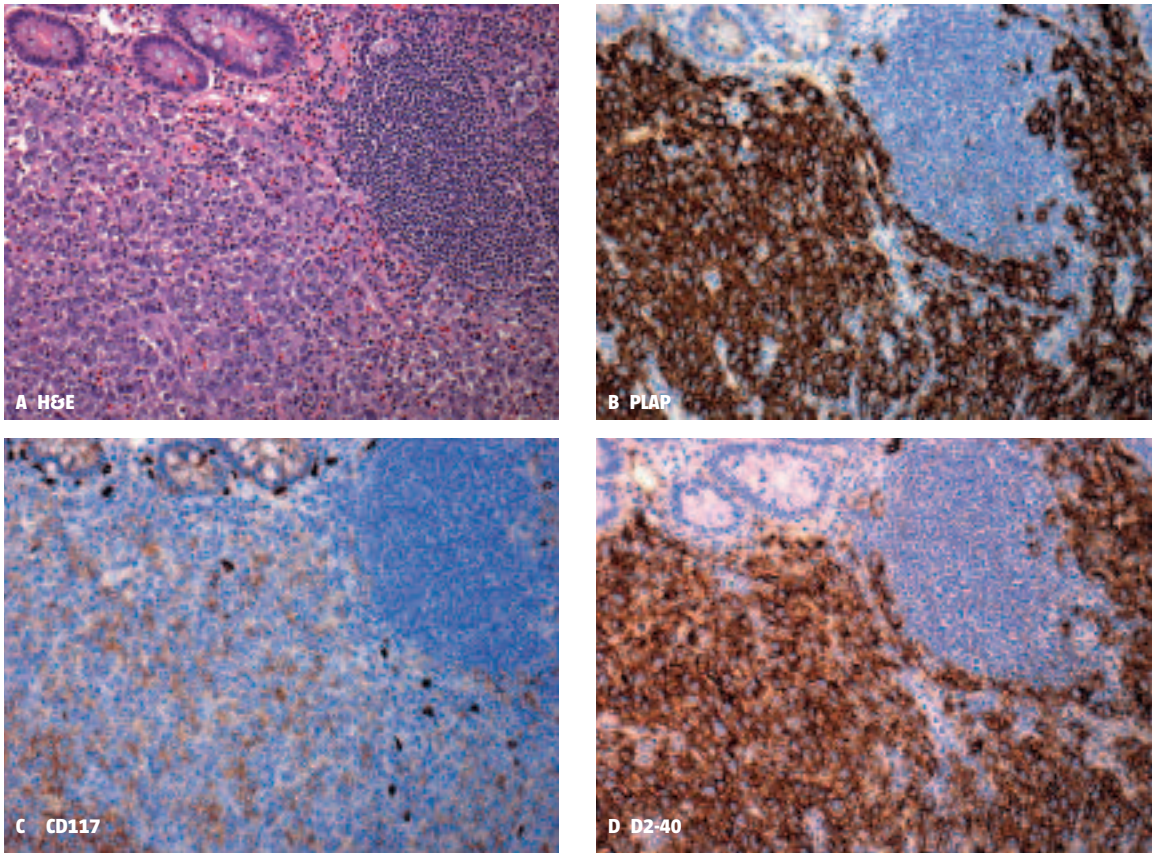

A. Hæmatoxylin-eosin-farvet snit. Seminom-infiltration i tyndtarmsvæggen, øverst til venstre ses tre tyndtarmskirtler og øverst til højre ses en lymfefollikel. Mellem seminomcellerne ses lymfocytter og eosinofile granulocytter.
B-D. Immunhistokemisk farvning for seminommarkørerne PLAP (placental alkalisk fosfatase), CD *(cluster of differentiation)*-117 (c-kit) og D2-40 (podoplanin).

placental alkalisk fosfatase, podoplanin (D2-40) og *cluster of differentiation* (CD)117, hvilket var foreneligt med en seminommetastase (**Figur 1**). Patienten blev henvist til en urologisk afdeling. Da han blev adspurgt direkte, om han havde haft symptomer fra testes, oplyste han, at han længe havde haft tyngdefornemmelse i venstre testis. Endvidere oplyste han at være blevet opereret for retentio testis på venstre side som barn. Ved en objektiv undersøgelse fandtes højre testis atrofisk, mens venstre testis var væsentlig større, optrukket og fast i konsistensen.

En ultralydskanning viste en tumor i øvre halvdel af venstre testis. Tumormarkørerne var normale, fraset et let forhøjet laktatdehydrogenaseniveau på 263 U/l (referenceinterval 105-205 U/l).

Patienten blev opereret, og fryseundersøgelse af biopsi fra venstre testis viste malign germinalcelletumor. Patienten blev orkiektomeret i venstre side og biopteret kontralateralt.

Den endelige histologi viste rent klassisk seminom, 48 mm, patologisk tumorstadium 2 pga. karinvasion og frie resektionsrande. Biopsien fra højre testis viste total atrofi uden tegn på malignitet.

En computertomografi (CT) af thorax viste normale forhold. En CT af abdomen viste, at der i venstre lyske befandt sig en patologisk forstørret lymfeknude, der målte 38 mm. Finnålsaspiration af lymfeknuden viste celler, der var forenelige med seminom. Pga. af kardiovaskulær komorbiditet blev patienten vurderet uegnet til kemoterapi og modtog i stedet lokal strålebehandling.

DISKUSSION

I de sjældne tilfælde, hvor testiscancer metastaserer til mave-tarm-kanalen, er de hyppigste symptomer obstruktion, volvulus og blødning [3].

Den lave incidens taget i betragtning er det dog ikke rimeligt at forvente, at læger som det første får mistanke om testiscancer hos patienter, som har symptomer fra mave-tarm-kanalen. Ikke desto mindre er det bemærkelsesværdigt, at objektiv undersøgelse og den urogenitale anamnese først blev uddybet, efter at patienten var blevet henvist til urologisk afdeling med en seminommetastase i tyndtarmen. Her viste det sig, at en almindelig objektiv undersøgelse og anamnese ville have givet anledning til mistanke om testiscancer. Således kunne patienten have været behandlet for sin primære lidelse langt tidligere i forløbet.

Patienthistorien understreger vigtigheden af, at der i enhver udredning optages en fuld anamnese, inklusive symptomer fra alle organsystemer samt tidligere sygdomme og kirurgiske indgreb (også i barndommen). Risikofaktorer for udvikling af testiscancer inkluderer cancer i den kontralaterale testikel, testiscancer hos førstegradsslægtninge, dårlig sædkvalitet, hiv-infektion og retentio testis som hos patienten i sygehistorien [1]. Med hensyn til retentio testis ved man, at dette giver en 4-5 gange øget risiko for testiscancer [1].

Endvidere bør man ikke negligere en fuld objektiv undersøgelse. Denne skal, også uden for urologisk afdeling, indeholde undersøgelse af genitalia externa. Disse fundamentale diagnostiske tiltag bør være på plads, før der iværksættes invasive undersøgelser og behandlinger. En nærmere beskrivelse af udredning og behandling af testiscancer samt henvisning i pakkeforløb kan findes på Dansk Urologisk Cancer Gruppes hjemmeside [1].

KORRESPONDANCE: *Ditte Marie Lund,* Urologisk Afdeling, Roskilde Sygehus, Køgevej 7-13, 4000 Roskilde. E-mail: lunddm@gmail.com

ANTAGET: 18. juli 2012

FØRST PÅ NETTET: 27. august 2012

INTERESSEKONFLIKTER: Forfatternes ICMJE-formularer er tilgængelige sammen med artiklen på Ugeskriftet.dk

LITTERATUR

1. http://ducg.dk/fileadmin/www.ducg.dk/Pakkeforloebprostpenistestis.pdf.
2. Winter C, Albers P. Testicular germ cell tumors: pathogenesis, diagnosis and treatment. Nat Rev Endocrinol 2011;7:43-53.
3. Miocinovic R, Abaza R. Testicular seminoma presenting with duodenal perforation: a case report. J Med Case Rep 2008;2:294.
4. Chait MM, Kurtz RC, Hajdu SI. Gastrointestinal tract metastasis in patients with germ-cell tumor of the testis. Am J Dig Dis 1978;23:925-8.
5. Senadhi V, Dutta S. Testicular seminoma metastasis to the gastrointestinal tract and the necessity of surgery. J Gastrointest Cancer 2011 (26. apr epub ahead of print).