

## VIDENSKAB OG PRAKSIS | KASUISTIK

havde en overlevelse, der svarede til overlevelsen for de patienter, der primært blev indlagt på vores afdeling. Vi har således ikke grund til at mene, at der er introduceret en systematisk bias. Yderligere undersøgelser af et større materiale eller en sammenlægning af kohorter fra forskellige institutioner vil muliggøre mere detaljeret analyse af prognostiske faktorer.

Dødeligheden ved *S. pneumoniae*-meningitis er uacceptabel høj og uændret over en lang årrække. I nye undersøgelser har man fundet, at adjuverende glukokortikosteroidbehandling kan reducere dødeligheden. Trods dette er yderligere profylaktiske og terapeutiske forbedringer nødvendige for at nedsætte dødeligheden ved *S. pneumoniae*-meningitis.

Korrespondance: *Thomas L. Benfield*, Infektionsmedicinsk Afdeling M5132, H:S Rigshospitalet, DK-2100 København Ø. E-mail: [tlb@dadlnet.dk](mailto:tlb@dadlnet.dk)

Antaget: 11. august 2004  
Interessekonflikter: Ingen angivet

## Litteratur

- Christiansen AH, Samuelsson S. Purulent meningitis 2002. EPI-NYT nr. 35, 2003.
- Bohr V, Paulson OB, Rasmussen N. Pneumococcal meningitis. Arch Neurol 1984;41:1045-9.
- Van de Beek D, Schmand B, de Gans J et al. Cognitive impairment in adults with good recovery after bacterial meningitis. J Infect Dis 2002;186:1047-52.
- Bohr V, Hansen B, Jessen O et al. Eight hundred and seventy-five cases of bacterial meningitis. Part I of a three-part series: clinical data, prognosis, and the role of specialised hospital departments. J Infect 1983;7:21-30.
- Stanek RJ, Mufson MA. A 20-year epidemiological study of pneumococcal meningitis. Clin Infect Dis 1999;28:1265-72.
- De Gans J, van de Beek D. Dexamethasone in adults with bacterial meningitis. N Engl J Med 2002;347:1549-56.
- Austrian R, Gold J. Pneumococcal bacteremia with especial reference to bacteremic pneumococcal pneumonia. Ann Intern Med 1964;60:759-76.
- Konradsen HB, Kaltet MS. Invasive pneumococcal infections in Denmark from 1995 to 1999: epidemiology, serotypes, and resistance. Clin Diagn Lab Immunol 2002;9:358-65.
- Auburtin M, Porcher R, Bruneel F et al. Pneumococcal meningitis in the intensive care unit: prognostic factors of clinical outcome in a series of 80 cases. Am J Respir Crit Care Med 2002;165:713-7.
- Mangtani P, Cutts F, Hall AJ. Efficacy of polysaccharide pneumococcal vaccine in adults in more developed countries: the state of the evidence. Lancet Infect Dis 2003;3:71-8.
- Shapiro ED, Berg AT, Austrian R et al. The protective efficacy of polyvalent pneumococcal polysaccharide vaccine. N Engl J Med 1991;325:1453-60.
- Jackson LA, Neuzil KM, Yu O et al. Effectiveness of pneumococcal polysaccharide vaccine in older adults. N Engl J Med 2003;348:1747-55.
- Sisk JE, Moskowitz AJ, Whang W et al. Cost-effectiveness of vaccination against pneumococcal bacteremia among elderly people. JAMA 1997;278:1333-9.
- Møller K, Pedersen SS, Skinhøj P. Dexamethason til voksne med akut bakteriel meningitis. Ugeskr Læger 2003;165:243-4.

## Rinocerebral zygomykose

Reservelæge Lise Kristensen, cand.scient Jørgen Stenderup & reservelæge Osman A. Mohamed

Herning Sygehus, Klinisk Mikrobiologisk Afdeling, og Holstebro Sygehus, Medicinsk Afdeling

Zygomykose (tidligere mucormykose) er en sjælden opportunistisk svampeinfektion forårsaget af svampe tilhørende klassen *Zygomycetes*.

Vi beskriver et tilfælde af rinocerebral zygomykose hos en patient med nyopdaget diabetes mellitus. Der er tidligere beskrevet ganske få tilfælde af zygomykose i Danmark, det seneste i 1966 [1].

### Sygehistorie

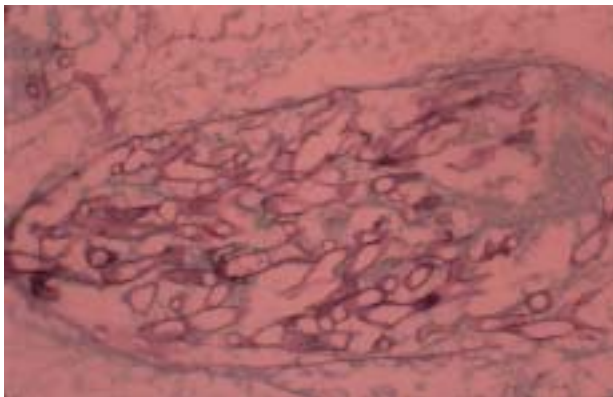
En 58-årig mand blev indlagt i diabetisk hyperosmolært nonketotisk koma og med svær metabolisk acidose efter få dages anamnese med halssmerter, mavesmerter og tynde afføringer. Objektivt var patienten cerebralt påvirket, abdomen var øm med sparsomme tarmlyde. Paraklinisk fandtes en temperatur på 33,3°C, B-glukose: 103 mmol pr. l, B-leukocytter: 20,8×10<sup>9</sup> pr. l, art.B-pH: 7,09, art.B-carbondioxidtension: 3,9 kPa, art.B-base-excess: -21,0 mmol pr. l, P-hydrogencarbonat-ion:

10 mmol pr. l, S-amylase: 1.394 U pr. l og S-kreatinin: 498 µmol pr. l.

Patienten blev behandlet med intravenøs væske og insulin samt penicillin, netilmicin og metronidazol på mistanke om sepsis. Ultralydundersøgelse af abdomen viste normale forhold, og røntgenundersøgelse af thorax viste ingen infiltrater. Patientens tilstand bedredes gradvist. Han blev mere vågen og cerebralt klar, og laboratorieanalyserne nærmede sig normalområderne. Han var dog fortsat intermitterende febril med vekslende bevidsthedsniveau. Der tilkom udtalt nasalstenose, smerter omkring højre øje samt højresidigt periorbitalt ødem, ptose og let eksoftalmus. Computertomografi (CT) af cerebrum viste et lille infarkt af ældre dato, undersøgelse af spinalvæske var inkonklusiv pga. blodtilblanding, dyrkning var negativ. Man planlagde supplerende undersøgelser, herunder magnetisk resonans-skanning af cerebrum, men patienten gik ad mortem.

Ved sektion påvistes der svær suppurativ pankreatitis og et 1,5 cm stort friskt infarkt i cerebrums højre frontallap. Mikroskopisk af de PAS- og Gomori-farvede snit fra cerebrum viste aseptate svampehyfer med angioinvasion (**Figur 1**). Immunfluorescensmikroskopi (foretaget på Den Kgl. Veterinær- og Landbohøjskole) bekræftede den histologiske diagnose: zygomykose.

## VIDENSKAB OG PRAKSIS | KASUISTIK



Figur 1. Udsnit af PAS-farvet hjernevæv. Der ses talrige hyfer i et kar.

### Diskussion

*Zygomycetes* er primært saprofytært voksende svampe, vidt udbredte i omgivelserne med sporer i luften og i husstøv. Svampene inddeles i to ordener, *Mucorales* og *Entomophthorales*, med adskillige slægter. De fleste infektioner hos mennesker forårsages af arter i slægten *Rhizopus*.

Smittevejen er hyppigst inhalation af sporer eller inokulation gennem huden (f.eks. ved traumer eller brandsår).

Rinocerebral zygomykose udgør ca. en tredjedel til halvdelen af alle tilfælde af zygomykose [2]. Initialt ses ofte sinusitis, evt. med blodtingeret nasalsekret. Infektionen kan brede sig til øjenregionen med periorbitalt ødem, eksoftalmus og synsforstyrrelser. Tiltagende konfusion ses ved involvering af cerebrum [2-4].

Et hurtigt, ofte fatalt forløb præget af nekrotisering af de involverede væv ses hyppigt.

Øvrige sjældnere kliniske manifestationer er pulmonale, gastrointestinale eller kutane former, disse kan alle dissemineres.

Zygomykose opstår fortrinsvis hos immunkompromitterede patienter. Ved rinocerebral zygomykose er diabetes, specielt diabetisk ketoacidose, den hyppigste risikofaktor. Andre risikofaktorer er immunmodulerende behandling (f.eks. glukokortikoidbehandling og kemoterapi), organtransplantation og hæmatologiske sygdomme. Sidstnævnte forekommer hyppigst ved pulmonal zygomykose [2-4].

Dysfunktion af neutrofile granulocytter ved disse tilstande synes at spille en væsentlig rolle i patogenesen.

Andre risikofaktorer er behandling med deferoxamin, hvor *Zygomycetes* anvender det bundne jern som vækstfaktor, og tilstande med defekt hudbarriere [2-4].

Diagnosen stilles på de kliniske symptomer kombineret med mikroskopi og dyrkning af vævsnit/sekreter. Ved cerebrale symptomer kan CT give oplysning om lokalisation og udbredelse af infektionen [3].

Mikroskopi viser karakteristiske brede, aseptate hyfer, ofte med retvinklet forgrening. Angio- og perineural invasion samt

infarcering er hyppige fund [5]. Nærmere identifikation kræver dyrkning, hvorved den mykologiske artsdiagnose kan fastslås.

Behandling af zygomykose hviler på tre hovedprincipper: korrektion af risikofaktoren, kirurgisk revision af læsionerne og behandling med amfotericin B [2-4].

Mortaliteten er faldet fra omkring 50% til ca. 20%, formentlig på grund af bedre diagnostik og aggressiv behandling [3]. Ved dissemineret zygomykose er mortaliteten imidlertid ca. 95% [2, 4].

Den her beskrevne patient havde risikofaktorer i form af diabetes og svær metabolisk acidose. Sygehistorien er karakteristisk for den sjældne rinocerebrale zygomykose. Ved mistanke om zygomykose bør der udtages vævsprøver til mikroskopi og dyrkning for svampe.

Zygomykose er en sjælden, men vigtig differentialdiagnose hos patienter med de omtalte risikofaktorer og kliniske manifestationer. En hurtig diagnose og aggressiv behandling er afgørende for prognosen.

Korrespondance: Lise Kristensen, Klinisk Mikrobiologisk Afdeling, Herning Centralsygehus, DK-7400 Herning. E-mail: lise.kristensen@dadlnet.dk

Antaget: 19. maj 2004

Interessekonflikter: Ingen angivet

Tak til Henrik Elvang Jensen, Den Kgl. Veterinær- og Landbohøjskole, for immunfluorescensdiagnostik.

### Litteratur

1. Brown-Thomsen J. Phycomycosis vulneris. Ugeskr Læger 1966;128:17-8.
2. Ribes JA, Vanover-Sams CL, Baker DJ. Zygomycetes in human disease. Clin Microbiol Rev 2000;13:236-301.
3. Gonzalez CE, Rinaldi MG, Sugar AM. Zygomycosis. Infect Dis Clin North Am 2002;16:895-914.
4. Eucker J, Sezer O, Graf B et al. Mucormycoses. Mycoses 2001;44:253-60.
5. Frater JL, Hall GS, Procop GW. Histologic features of zygomycosis. Arch Pathol Lab Med 2001;125:375-8.