

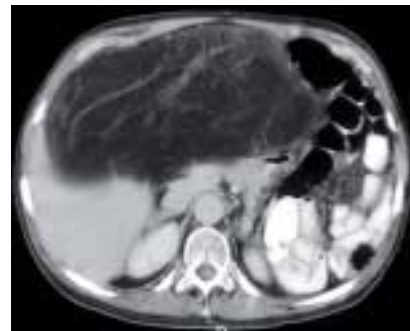## VIDENSKAB OG PRAKSIS | KASUISTIKKER

**Retroperitonealt liposarkom – størrelsen er ikke afgørende**

Reservelæge Faranak Sarmady Nezame, overlæge Anders Krarup-Hansen & overlæge Magnus Bergenfeldt, Herlev Hospital, Kirurgisk Gastroenterologisk Afdeling og Onkologisk Afdeling

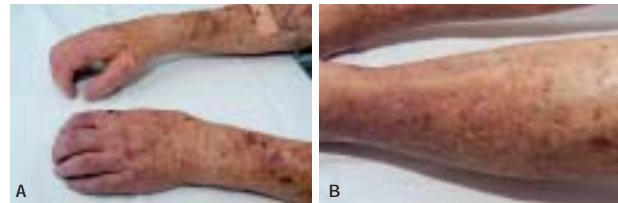
En 70-årig kvinde blev henvist pga. et inoperabelt retroperitonealt liposarkom. Der blev udført radikal excidering af en 40 × 40 cm stor tumor. En 64-årig mand havde igennem nogle måneder haft trykken i abdomen. Der blev excideret et 20 cm stort liposarkom en bloc med cauda pancreatis, milt, mesocolon og colon transversum. Der var ingen komplikationer, og begge patienter var recidivfrie efter to år. Vurderingen af disse patienter er vanskelig, hvorfor de bør vurderes af et sarkomcenter.

Figur 1. En computertomografi af abdomen viste et 40 × 40 cm stort retroperitonealt liposarkom, der udgik fra højre flanke og pressede hele tarm-systemet mod venstre.

**Nefrogen systemisk fibrose hos en dialysepatient efter MR-angiografi med kontraststof**

Reservelæge Solveig Klok Matthesen & professor Erling Bjerregaard Pedersen, Regionssygehuset Holstebro, Medicinsk Forskning og Medicinsk Afdeling

Nefrogen fibroserende dermatopati/nefrogen systemisk fibrose udvikledes hos en 60-årig mand i kronisk dialysebehandling. Siden 1971 er patienten blevet nyretransplanteret tre gange. Behandlingen omfatter nu natlig hjemmedialyse fem gange ugentligt. I 2005 fik han foretaget en MR-angiografi af en femero-femoral karprotese med gadodiamid som kontraststof. I de efterfølgende måneder udvikledes symmetrisk fortykkelse, hårdhed og stivhed af huden på de distale dele af ekstremiteterne, og senere strækkedefekt over flere led.

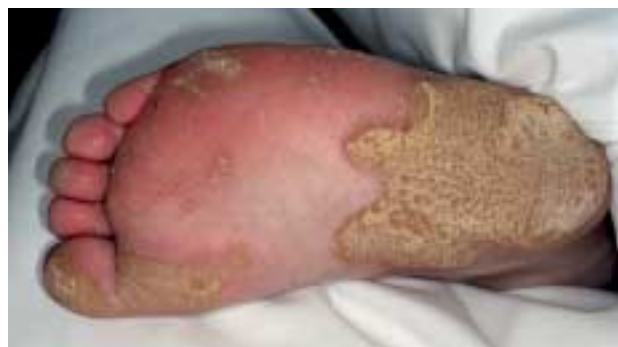

Figur 1. Nefrogen fibroserende dermatopati/nefrogen systemisk fibrose. A. Forandringer i huden og kontrakturer af fingerleddene. B. Hyperpigmenteret hud med nopret, »brostenslignende« overflade på skinnebenene.

**To tilfælde af Richner-Hanharts syndrom (okulokutan tyrosinæmi)**

Overlæge Anette Bygum, overlæge Flemming Brandrup, afdelingslæge Else Fredsted Gade, overlæge Allan Meldgaard Lund & civilingeniør Ernst Christensen, Odense Universitetshospital, Dermatovenerologisk Afdeling I og Oftalmologisk Afdeling E, og Rigshospitalet, Klinisk Genetisk Afdeling

Richner-Hanharts syndrom (RHS), også betegnet okulokutan tyrosinæmi, er klinisk karakteriseret ved triaden smertefuld palmo-plantar keratodermi, keratitis med fotofobi og varierende mental retardering. Syndromet skyldes mangel på tyrosinaminotransferase i leveren og nedarves autosomt recessivt. Vi beskriver en 28-årig kvinde, der havde livslang fotofobi, øjensmerter og ganghindrende, smertefulde plantare hyperkeratoser og fik diagnosticeret RHS. Få dage efter påbegyndelse af en tyrosin- og phenylalaninfattig diæt forsvandt hendes øjensymptomer, og hun kunne gå uden smerter. Senere fik hendes bror diagnosticeret samme syndrom.



Figur 1. Ganghindrende og smertende plantar keratodermi.

 Læs mere på Ugeskriftet.dk

Du kan læse mere på Ugeskriftet.dk  
Hvis du vil læse artiklerne i fuld længde, kan du gå ind på Ugeskrift for Lægers hjemmeside.  
Klik ind på [www.ugeskriftet.dk](http://www.ugeskriftet.dk) -> Seneste nummer