

VIDENSKAB OG PRAKSIS | OVERSIGTSARTIKEL

18. Biederman J, Baldessarini RJ, Wright V et al. A double-blind placebo controlled study of desipramine in the treatment of attention deficit disorder. III: Lack of impact of comorbidity and family history on clinical response. *J Am Acad Child Adolesc Psychiatry* 1993;32:865-70.
19. Huss M, Lehmkuhl U. Methylphenidate and substance abuse: a review of pharmacology, animal, and clinical studies. *J Attent Dis* 2002;6:S65-S71.
20. Dalsgaard S, Thomsen PH. Evidensbaseret behandling af ADHD/DAMP-børn og unge med centralstimulerende medicin. *Ugeskr Læger* 2001;163:1116-22.
21. Dodson WW. Pharmacotherapy of adult ADHD. *J Clin Psychol* 2005;61:589-606.
22. Spencer T, Biederman J, Wilens T et al. A large, double-blind, randomized clinical trial of methylphenidate in the treatment of adults with attention-deficit/hyperactivity disorder. *Biol Psychiatry* 2005;57:456-63.
23. Murphy K. Psychosocial treatments for ADHD in teens and adults: a practice-friendly review. *J Clin Psychol* 2005;64:607-19.
24. Safren SA. Cognitive behavioral approaches to ADHD treatment in adulthood. *J Clin Psychiatry* 2006;67:46-50.

Primært mucinøst karcinom i huden – en oversigt over litteraturen

Reservelæge Line Bro Breiting, overlæge Lise Christensen, overlæge Karin Dahlstrøm, læge Jeanette Falck Winther, speciallæge Vibeke Bro Breiting & reservelæge Louise Vennegaard Kalialis

Herlev Hospital, Plastikkirurgisk Afdeling, Bispebjerg Hospital, Patologisk Afdeling, Kræftens Bekæmpelse, Institut for Epidemiologisk Kræftforskning, og Holte Plastikkirurgiske Klinik

Resume

Primært kutant mucinøst karcinom (PKMK) er en sjælden malign tumor, som udgår fra svedkirtlerne. Den fejldiagnosticeres ofte, da den præsenterer sig ukarakteristisk – og histologisk kan ligne en kutan metastase fra et mucinøst karcinom i brystet, gastrointestinalkanalen, lunger, ovarier og prostata. Recidivraten er høj, men mortaliteten er lav. Der blev foretaget litteratursøgning på MEDLINE for artikler, som omhandlede PKMK. I alt 228 cases blev identificeret, og de præsenteres her med tumorkarakteristika og kliniske oplysninger samt histopatologiske og immunhistokemiske fund.

Primært kutant mucinøst karcinom (PKMK) er en sjælden malign tumor, som udgår fra svedkirtlerne eller deres kimpler [1, 2]. Det er stadig kontroversielt, om tumoren udgår fra de apokrine eller ekkrine svedkirtler [1, 3, 4]. PKMK, der også er kendt som mucinøst adenokarcinom eller kolloid karcinom [3, 5, 6], blev først beskrevet af *Lennox et al* i 1952 [7], og senere gennemgået af *Mendoza et al* i 1971 [1]. Siden 1952 er der beskrevet i alt 228 tilfælde i verdenslitteraturen [1-40].

Tumoren er sjælden, med ca. et tilfælde ud af 150.000 konsekutive hudbiopsier fra et dermatopatologisk laboratorium [8].

Tumoren fejldiagnosticeres ofte både klinisk og histologisk – klinisk, fordi den er blød, afrundet og velafgrænset – og histologisk, fordi den kan ligne en kutan metastase fra en af de

mere hyppigt forekommende mucinøse karcinomer i henholdsvis brystet, gastrointestinalkanalen, lunger, ovarier og prostata [9, 10].

Immunhistokemisk farvning for organspecifikke markører kan ikke adskille PKMK fra en kutan metastase [11, 12], og den endelige diagnose stilles ofte efter, at tilstedeværelsen af en primærtumor i de respektive organer er blevet udelukket.

Kendskab til PKMK er væsentligt, da lidelsen udgør en differentialdiagnose til kutane metastaser fra et mucinøst adenokarcinom samt andre kutane læsioner med en mucinøs komponent.

Nedenfor præsenteres en systematisk gennemgang af den samlede verdenslitteratur for at belyse de kliniske og histopatologiske kendetegn for denne sjældne tumor.

Metode

Der blev gennemført en litteratursøgning på MEDLINE, som omfattede søgeordene *primary mucinous carcinoma*, *mucinous carcinoma*, *mucinous adenocystic carcinoma*, *mucinous eccrine carcinoma*, *sweat gland carcinoma* – alle i kombination med søgeordet *skin*. Relevante artikler, der var publiceret frem til december 2007, blev inkluderet, og samtlige litteraturlister blev gennemgået for yderligere tilfælde af PKMK.

Resultater

Indtil nu er der i litteraturen beskrevet i alt 228 tilfælde af PKMK [1-40], 108 mænd og 92 kvinder (**Tabel 1**). I de resterende 28 tilfælde blev kønnet ikke oplyst. De kliniske karakteristika fremgår af Tabel 1. I alt 53% af patienterne var kaukaside, 26% var asiater og 21% var negroide. Race blev dog kun oplyst i 92 (40%) af tilfældene. Tumoren forekommer oftest i aldersgruppen 60-80 år. Den yngste patient var dog otte år på diagnosetidspunktet.

I 219 tilfælde (92%) blev placeringen af tumoren angivet. Den hyppigste lokalisering var øjenlåg (35%), øvrige ansigt (21%) samt skalp, hals og retroaurikulært (21%). Tumoren er

VIDENSKAB OG PRAKSIS | OVERSIGTSARTIKEL

også beskrevet svarende til huden over aksillen (7%), på truncus (6%), vulva (3%), ekstremiteter (2%) og på øret (2%). Tumoren var som regel mindre end 3-4 cm på diagnositids-punktet. Der var stor variation i, hvor lang tid der gik, fra patienten bemærkede tumoren til ekscisionen (to uger til 60 år).

Followup efter operation var kun beskrevet i 174 tilfælde (76%). Ca. 1/3 af disse (56 patienter) fik lokalrecidiv mellem to uger og ti år (gennemsnitligt 35 måneder) efter ekscisionen. Patienter med PKMK, der var lokaliseret til ekstremiteter (50%), skalp (36%), ansigt (29%), øjenlåg (29%) og aksillen (19%) fik hyppigst recidiv. Oplysninger om spredning på diagnose-tidspunktet eller i followupperioden var tilgængelige hos 167 patienter (73%). Fjorten tumorer (8%) metastaserede, heraf ti udelukkende til de regionale lymfeknuder [1, 3, 12-18], mens de sidste fire var ledsaget af fjermetastaser [19-22]. Tumorer i aksillen metastaserede oftest (fire ud af 16), i modsætning til kun seks af de 43 tilfælde på skalpen eller halsen (14%). Knog-

leindvækst blev rapporteret i syv tilfælde [3, 13, 23-27]. Tre af disse udgik fra tumorer i ansigtet. Dødsfald som følge af metastaser blev rapporteret i tre tilfælde (< 2%) [3, 19, 22]. I alle tre tilfælde blev stråleterapi forsøgt som adjuverende behandling.

Diskussion

I alt 54% af de 200 beskrevne tilfælde af PKMK, hvor kønnet var oplyst, var mandlige patienter. Der synes derfor ikke at være tale om en langt hyppigere forekomst blandt mænd, som tidligere rapporteret af både *Mendoza et al* og *Wright et al*. Den udtalte kønsforskel blandt patienterne i disse to studier kan formentlig tilskrives en skævhed i udvælgelsen af undersøgelsesgrupperne, idet størstedelen af patienterne blev udtaget fra arkivet på *The Armed Forces Institute of Pathology* (Washington), som primært omfatter mænd.

Tumoren præsenterer sig oftest som en asymptomatisk, langsomt voksende nodulus, men den kan også vise sig som en cystisk proces eller et ulcus [1-40], **Figur 1**. Den er lokaliseret til dermis eller subcutis, og konsistensen er blød til fast. Den kan være rød, lyserød eller blålig, øm, kløende, lobuleret, gennemsigtig eller teleangiektatisk. Tumor er næsten altid solitær, men bilaterale tumorer på øjenlågene er blevet rapporteret [28, 29].

Differentialdiagnoserne er blandt andre epidermoid-cyster, sebaceøst karcinom, cystisk basalcellekarcinom, planocellulært karcinom, neurom, tåresæktumor, pilomatriksom, chalazion, hordeolum, hæmangiom, pyogent granulom, kutan epitelial cyste, sebaceøs cyste, lipom, papillom, keratoakantom, melanom, Kaposi sarkom, adenoidt cystisk karcinom samt metastase fra adenokarcinom [11, 25, 30-33].

Histologisk beskrives PKMK oftest som en tumor bestående af øer af epitelceller, der er omgivet af ekstracellulært, *periodic acid-schiff* (PAS)-positivt og diastaseresistent mucin [30, 32], **Figur 2**. Epitelcellerne udviser en moderat grad af kerneploporfi og har tendens til at danne glandulære strukturer. Dette veldifferentierede udseende af tumorcellerne og den kraftige mucinproduktion er begge tegn på et relativt benignt vækstmønster [1, 4], hvilket kan forklare den lave recidiv- og metastaseringsfrekvens (Tabel 1).

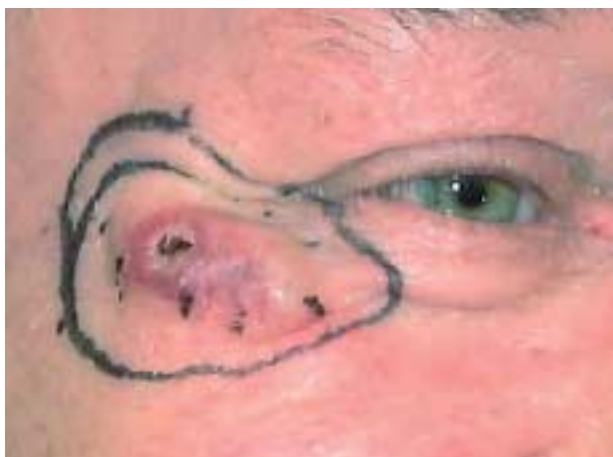På grund af dens sjældne forekomst mistænkes PKMK ofte for at repræsentere en metastase fra en af de hyppigere forekommende mucinøse karcinomer i andre organer. Mikroskopisk kan de være særdeles vanskelige at skelne fra hinanden, og som eksempel kan nævnes, at både PKMK- og mamma-karcinommetastaser kan indeholde PAS-positivt og diastaseresistent sialomucin. Begge er ligeledes i stand til at udtrykke følgende [11, 12]: 1) lavmolekylære cytotokeratiner (CK 7, CAM 5,2), 2) karcinoembryonalt antigen (CEA), 3) epitelialt membranantigen (EMA), 4) human mælkefaktor globuliner (HMFG I og II), 5) makroskopisk cystesygdom væskeprotein (GCDFP 15), 6) S-100 protein, 7) alfa-laktalbumin, 8) *Trefoil faktor 1* (TFF1) og -3 (mucusassocierede peptider i trefoil-faktorfamilien) og 9) østrogen- og progesteronreceptorer.

Tabel 1. Kliniske karakteristika for patienter med primært kutant mucinøst karcinom.

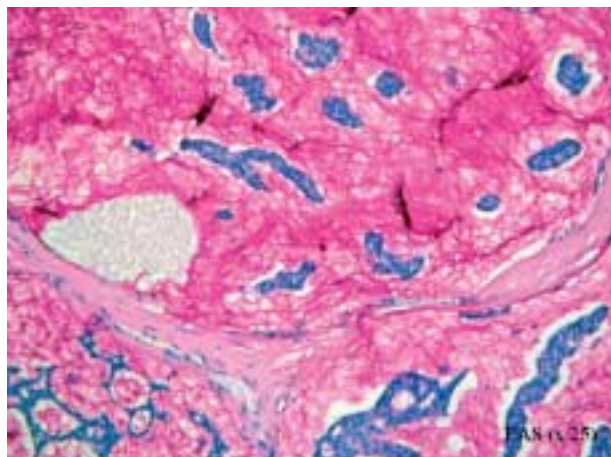
Karakteristika	Antal tilfælde
Patienter i alt ^a	228
Køn	
Mænd	108
Kvinder	92
Alder på diagnositidspunkt, år	
8-20	1
21-40	10
41-60	57
61-80	117
81-92	10
Race	
Kaukasid	51
Negroid	18
Asiat	23
Lokalisation	
Øjenlåg	76
Ansigt inkl. temporalt og canthus	47
Skalp, hals og retroaurikulært	45
Aksiller	16
Trunkus	10
Vulva	7
Ekstremiteter	4
Øre	5
Recidiv	
Ja ^b	56
Nej	117
Regionale metastaser	
Ja ^c	10
Nej	157
Fjermetastaser	
Ja ^d	4
Nej	163
Knogleindvækst	
Ja ^e	7
Nej	160

a) Data var ikke tilgængelige for alle rapporterede tilfælde. b) Øjenlåg: 22, ansigt: 14, skalp: 15, aksiller: 3, ekstremiteter: 2. c) Skalp: 3, aksiller: 2, øjenlåg, trunkus, ekstremiteter: 1. d) Aksiller: 2, skalp, ekstremiteter: 1. e) Ansigt: 3, øjenlåg: 2, skalp: 1.

VIDENSKAB OG PRAKSIS | OVERSIGTSARTIKEL



Figur 1. Recidiv af primært mucinøst karcinom.



Figur 2. Tumor bestående af øer af epitelceller omgivet af ekstracellulært, *periodic acid-schiff*-positivt, diastaseresistent mucin.

Såfremt der kan identificeres en *in situ* komponent i tumor, der er kendetegnet ved tilstedeværelsen af myoepitelliale celler, kan dette være en hjælp til at etablere diagnosen, men denne mangler ofte. Kutane metastaser fra mucinproducerende tumorer stammer oftest fra mamma eller colon [34]. Det histopatologiske fingerpeg om, at tumor udspringer fra colon, er kombinationen af uren nekrose og tilstedeværelsen af epitelceller med absorptiv/goblet celleuddifferentiering [29]. Idet de fleste kolorektale karcinomer udtrykker markøren cytokeratin (CK) 20, kan fraværet af denne bidrage til at ekskludere diagnosen [35-37].

Selvom ovennævnte faktorer kan bidrage til at identificere primærtumor, bør en endelig diagnose kun stilles efter, at patienten er blevet grundigt udredt, og man har udelukket metastase fra de mere hyppigt forekommende mucinøse karcinomer i mamma, lunge, gastrointestinalkanal, galdeblære, prostata eller ovarie. Udredningen bør omfatte computertomografi (CT), mammografi og koloskopi. Positronemissionstomografi (PET) derimod har vist sig at have relativt lav sensitivitet for mucinøse tumorer pga. deres hypocellulære struktur og er derfor ofte falsk negativ ved metastaser fra PKMK [22].

PKMK vokser oftest langsomt med en tendens til pludselig vækstspurt [22]. I gennemsnit havde patienterne bemærket tumor i fire år (to uger til 60 år) inden excisionen. Traume som en prædisponerende faktor er blevet foreslået af enkelte forfattere [1], men tumor har også en tendens til at opstå i områder med solesponeret hud, hvor der samtidig er en høj koncentration af svedkirtler [2, 38]. Idet 80% af PKMK er lokaliseret på halsen og opefter, er det således sandsynligt, at sol spiller en rolle i patogenesen.

Finnålsaspirat er beskrevet som anvendeligt ved præoperativ diagnostik, men regelret excisionsbiopsi er den hyppigst anvendte diagnostiske metode [39, 40].

I Danmark anvendes en excisionsafstand på en centimeter

i dybden til fascie. Der er ikke konsensus vedrørende *sentinel node*-diagnostik [40]. Hvis *sentinel node* er positiv, skal der foretages regional lymfeknudedissektion [30]. For at forebygge lokalrecidiv har flere forfattere foreslået adjuverende hormonbehandling med antiøstrogener som f.eks. tamoxifen til patienter med østrogenreceptorpositive tumorer [12]. Denne behandling anvendes dog ikke rutinemæssigt i Danmark.

Indtil videre har recidiverende PKMK ikke responderet på strålebehandling eller kemoterapi [3, 20]. Derfor er det af afgørende betydning, at tumor primært excideres radikalt.

Faktaboks

- Primært kutant mucinøst karcinom er en sjælden malign adnektumor.
- Der er beskrevet i alt 228 tilfælde i verdenslitteraturen.
- Tumoren præsenterer sig oftest som en asymptomatisk, langsomtvoksende nodulus.
- Histologisk kan den ligne en kutan metastase fra brystet, gastrointestinalkanalen, lunger, ovarier og prostata.
- Diagnosen stilles hyppigst i aldersgruppen 60-80 år.
- Den hyppigste lokalisation er øjenlåg (35%), øvrige ansigt (21%) samt skalp, hals og retroaurikulært (21%).
- Behandlingen er excision i en centimeters afstand til fascie. Eventuelt suppleret med sentinel node og eksaisese.

Ca. 1/3 fik lokalrecidiv. Otte procent metastaserede, 1/3 af disse med fjernmetastaser. Dødsfald er rapporteret i tre tilfælde (< 2%).

VIDENSKAB OG PRAKSIS | OVERSIGTSARTIKEL

Mange af de rapporterede tilfælde har kun en followupperiode på et par år (gennemsnitligt 39 måneder, fra 0-15 år), men det anbefales at kontrollere patienterne som minimum en gang årligt i fem år – dels på grund af risikoen for recidiv, og dels fordi der trods alt stadig resterer en mulighed for, at tumor repræsenterer en metastase.

Korrespondance: *Line Bro Breiting*, Plastikkirurgisk Afdeling V, Herlev Hospital, DK-2730 Herlev. E-mail: line.breiting@get2net.dk

Antaget: 15. august 2008
Interessekonflikter: Ingen

Litteratur

- Mendoza S, Helwig EB. Mucinous (adenocystic) carcinoma of the skin. *Arch Dermatol* 1971;103:68-78.
- Baandrup U, Soegaard H. Mucinous (adenocystic) carcinoma of the skin. *Dermatologica* 1982;164:338-42.
- Wright JD, Font RL. Mucinous sweat gland adenocarcinoma of eyelid. A clinicopathologic study of 21 cases with histochemical and electron microscopic observations. *Cancer* 1979;44:1757-68.
- Headington JT. Primary mucinous carcinoma of skin: histochemistry and electron microscopy. *Cancer* 1977;39:1055-63.
- Rodrigues MM, Lubowitz RM, Shannon GM. Mucinous (adenocystic) carcinoma of the eyelid. *Arch Ophthalmol* 1973;89:493-4.
- Grossman JW, Izuno GT. Primary mucinous (adenocystic) carcinoma of skin. *Arch Dermatol* 1974;110:274-6.
- Lennox B, Pearse AG, Richards HG. Mucin secreting tumors of the skin. With special reference to the so-called mixed salivary tumor of the skin and its relation to hidroadenoma. *J Pathol Bacteriol* 1952;64:865-80.
- Mehregan AH, Hashimoto K, Rahbari H. Eccrine adenocarcinoma. A clinicopathologic study of 35 cases. *Arch Dermatol* 1983;119:104-14.
- Qureshi HS, Salama ME, Chitale D et al. Primary cutaneous mucinous carcinoma: presence of myoepithelial cells as a clue to the cutaneous origin. *Am J Dermatopathol* 2004;26:353-8.
- Martinez SR, Young SE. Primary Mucinous Carcinoma of the Skin: A Review. *Internet J Oncol* 2005;2:2. www.ispub.com/ostia/index.php?xmlFile=Path=journals/ijo/vol2n2/skin.xml (6. juni 2005).
- Carson HJ, Gattuso P, Raslan WF et al. Mucinous carcinoma of the eyelid. An immunohistochemical study. *Am J Dermatopathol* 1995;17:494-8.
- Hanby AM, McKee P, Jeffery M et al. Primary mucinous carcinoma of the skin expresses TFF1, TFF3, estrogen receptor, and progesterone receptors. *Am J Surg Pathol* 1998;22:1125-31.
- Wolfe JJ, Segerberg LH. Metastasizing sweat gland carcinoma of the scalp involving transverse sinus. *Am J Surg* 1954;88:849-51.
- Berg JW, McDivitt RW. Pathology of sweat gland carcinoma. *Pathol Ann* 1968;13:123-44.
- Metz J, Filipp N, Metz G. Mucinöses carcinom der ekkrinen schweissdrüsen. *Z Hautkr* 1974;49:963-74.
- Pilgrim JP, Kloss SG, Wolfish PS et al. Primary mucinous carcinoma of the skin with metastases to the lymph nodes. *Am J Dermatopathol* 1985;7:461-69.
- Urso C, Salvadori A, Bondi R. Mucinous carcinoma of sweat glands. *Tumori* 1995;81:457-9.
- Breiting L, Christensen L, Dahlstrøm K et al. Primary mucinous carcinoma of the skin – a population-based study. *Int J Dermatol* 2008;47:242-5.
- Rao KV, Tikku I, Kapur BM et al. Invasive primary mucinous carcinoma of the skin. *Int Surg* 1976;63:168-70.
- Yeung KY, Stinson JC. Mucinous (adenocystic) carcinoma of sweat glands with widespread metastasis. *Cancer* 1977;39:2556-62.
- Ajithkumar TV, Nileena N, Abraham EK et al. Bone marrow relapse in primary mucinous carcinoma of the skin. *Am J Clin Oncol* 1999;22:303-4.
- Jih MH, Friedman PM, Kimyai-Asadi A et al. A rare case of fatal primary cutaneous mucinous carcinoma of the scalp with multiple in-transit and pulmonary metastases. *J Am Acad Dermatol* 2005;52:S76-80.
- Santa-Cruz DJ, Meyers JH, Gnepp DR et al. Primary mucinous carcinoma of the skin. *Br J Dermatol* 1978;98:645-53.
- Cohen KL, Peiffer RL, Lipper S. Mucinous sweat gland adenocarcinoma of the eyelid. *Am J Ophthalmol* 1981;92:183-8.
- Andrews TM, Gluckman JL, Weiss MA. Primary mucinous adenocarcinoma of the eyelid. *Head Neck* 1992;14:303-7.
- Tanaka A, Hatoko M, Kuwahara M et al. Recurrent mucinous carcinoma of the skin invading to the frontal skull base. *Br J Dermatol* 2000;143:458-9.
- Breiting L, Dahlstrøm K, Christensen L et al. Primary mucinous carcinoma of the skin. *Am J Dermatopathol* 2007;29:595-6.
- Bertagnoli R, Cook DL, Goldman GD. Bilateral primary mucinous carcinoma of the eyelid treated with Mohs surgery. *Dermatol Surg* 1999;25:566-8.
- Kazakov DV, Suster S, LeBoit PE et al. Mucinous carcinoma of the skin, primary, and secondary: A clinicopathologic study of 63 cases with emphasis on the morphologic spectrum of primary cutaneous forms: Homologies with mucinous lesions in the breast. *Am J Surg Pathol* 2005;29:764-82.
- Snow SN, Reizner GT. Mucinous eccrine carcinoma of the eyelid. *Cancer* 1992;70:2099-2104.
- Fukamizu H, Tomita K, Inoue K et al. Primary mucinous carcinoma of the skin. *J Dermatol Surg Oncol* 1993;19:625-8.
- Karimipour DJ, Johnson TM, Kang S et al. Mucinous carcinoma of the skin. *J Am Acad Dermatol* 1996;34:323-6.
- Ortiz KJ, Gaughan MD, Bang R et al. A case of primary mucinous carcinoma of the scalp treated with Mohs surgery. *Dermatol Surg* 2002;28:751-4.
- Brownstein MH, Helwig EB. Metastatic tumors of the skin. *Cancer* 1972;29:1298-307.
- Eckert F, Schmid U, Hardmeier T et al. Cytokeratin expression in mucinous sweat gland carcinomas: An immunohistochemical analysis of four cases. *Histopathology* 1992;21:161-5.
- Bellezza G, Sidoni A, Bucciarelli E. Primary mucinous carcinoma of the skin. *Am J Dermatopathol* 2000;22:166-70.
- Ohnishi T, Takizawa H, Watanabe S. Immunohistochemical analysis of cytokeratin and human milk fat globulin expression in mucinous carcinoma of the skin. *J Cutan Pathol* 2002;29:38-43.
- Boscaino A, D'Onofrio V, Orabona P et al. Primary mucinous carcinoma of the skin. Report of a case. *Pathologica* 1995;87:689-91.
- Kotru M, Manucha V, Singh UR. Cytologic and histologic features of primary mucinous adenocarcinoma of skin in the axilla: a case report. *Acta Cytol* 2007;51:571-4.
- Reid-Nicholson M, Iyengar P, Friedlander MA et al. Fine needle aspiration biopsy of primary mucinous carcinoma of the skin: a case report. *Acta Cytol* 2006;50:317-22.