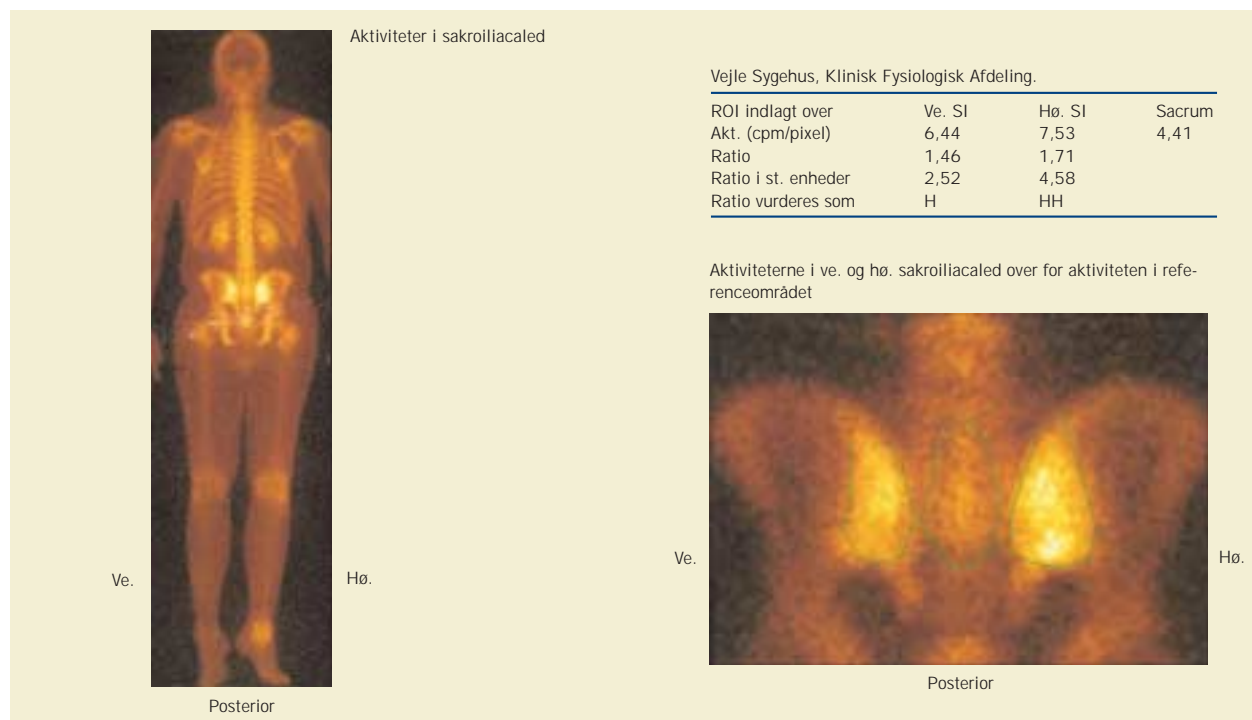


Månedens billede



En 26-årig etnisk dansk mand blev indlagt akut pga. smerter i højre flanke og forhøjede infektionstal. Han havde ikke kunnet støtte på højre ben i den seneste uge på grund af smerterne. Der var derudover svie ved vandladning og subfebrilia. Primært blev der bestilt magnetisk resonans (MR)-skanning på mistanke om psoasabsces, men på grund af kapacitetsproblemer blev der i stedet foretaget computertomografi (CT) af abdomen. CT viste intet abnormt. De følgende dage fik patienten pustler på hænder og fødder og hævelse i højre knæ. Der blev udtømt 60 ml uklar, gullig ledvæske med mange leukocytter, men uden bakterier eller krystaller. *Chlamydia*-polymerasekædereaktion var negativ i ledvæske, men positiv i urin. Det oplystes, at patientens morbror havde mb. Bekhterev. HLA-B27 blev kontrolleret og fundet positiv.

Reaktiv arthritis opstår sædvanligvis 1-3 uger efter en akut enteritis eller urethritis. Over 60% af patienterne har vævstypen HLA-B27. Genital *Chlamydia*-infektion, som kan være asymptomatisk, er hyppigt den udløsende årsag. I typiske tilfælde ses en asymmetrisk oligoarthritis overvejende i underekstremiteterne. Ekstraartikulære manifestationer i hud, slimhinder og senetilhæftninger forekommer ofte. Sakroiliitis ses hos ca. 20% af patienterne.

Månedens billede redigeres af:

Tove Agner, Margrethe Herning, Jens Otto Lund, Margit Mantoni og Peter Skinbjørn.

Månedens billede viser knogleskintigrafiske tegn på ledinflammation (synovit) ved reaktiv arthritis med sakroiliitis. Der ses opladning omkring højre sakroiliacaled, højre knæ og højre fodled.

Sakroiliitten kunne også være fundet ved MR, hvilket havde været bedre rent strålehygiejnisk.

Reservelege Mikkel Quaade,

E-mail: mikkelquaade@botmail.com

Reservelege Lubna Rafiq

Overlege Aage Kold

Overlege Anders Siboni

Haderslev Sygehus, Medicinsk Afdeling

Reservelege Charlotte Rask

Vejle Sygehus, Nuklearmedicinsk Afdeling

Overlege Lilla Rasmussen

Sygehus Sønderjylland, Røntgenafdelingen

Reservelege Ruslanas Puisa

Reservelege Hubert Dulacz

Reservelege Dorota Parwowska

Overlege Mats Lindberg

Gråsten Gigthospital