

## VIDENSKAB OG PRAKSIS | KASUISTIK

De deltagende teenagere brugte en del energi på at skabe en tryk social ramme omkring deres brug af alkohol. Informanterne lagde dog vægt på, at deres skadesreduktion ikke kom i konflikt med deres ønske om at bevare et godt forhold til deres kammerater eller med det, som de betragtede som de positive effekter af alkohol.

I evalueringer af forebyggelsesprogrammer med skadesreduktion snarere end afholdenhed som formål har man fundet, at dette kan være en frugtbar tilgang – især når man har at gøre med teenagere, der allerede er begyndt at drikke [7, 8]. I disse studier fremhæves betydningen af at udvikle sundhedsfremmende initiativer, der tager udgangspunkt i målgruppens oplevelser og erfaringer. Således kunne skadesreducerende tiltag med fordel baseres på teenagernes velvilje i forhold til at holde øje med og hjælpe hinanden. Det bør dog nævnes, at informanternes skadesreduktion indebar en risiko for, at visse af deres kammerater blev ekskluderet, fordi de var kendt for at skabe problemer. Der er således behov for forskning, der kan belyse, hvordan andre grupper af teenagere håndterer ønskede såvel som uønskede konsekvenser af deres alkoholbrug.

Teenagere drikker overvejende i selskab med deres kammerater, og alene af den grund bør kammeratskabsgrupper betragtes som en resurse i forbindelse med sundhedsfremme og forebyggelse. Vore informanternes vilje til at hjælpe hinanden med at undgå problemer er en tilgang til en forebyggelse, der har et stort uudnyttet potentiale.

Korrespondance: Morten Hulvej Jørgensen, Center for Alkoholforskning,

Statens Institut for Folkesundhed, Øster Farimagsgade 5A, 2, DK-1399 København K. E-mail: mhj@niph.dk

Antaget: 14. maj 2007

Interessekonflikter: Ingen angivet

This article is based on a study first reported in *Addiction* 2007;102:554-9.

Taksigelse: Undersøgelsen er gennemført i forbindelse med det tværdisciplinære forskningsprojekt Ungeshverdag.dk med økonomisk støtte fra Sundhedsstyrelsen, Det Sundhedsvidenskabelige Forskningsråd, Indenrigs- og Sundhedsministeriet og Sygekassernes Helsefond. Vi ønsker at takke de øvrige medlemmer af forskergruppen og ikke mindst informanterne for deres engagerede deltagelse i projektet.

#### Litteratur

- Hibell B, Andersson B, Bjarnasson T et al. The ESPAD report 2003. Alcohol and other drug use among students in 35 European countries. Stockholm: The Swedish Council for Information on Alcohol and other Drugs, 2004.
- Babor T, Caetano R, Casswell S et al. Alcohol: no ordinary commodity. Research and public policy. Oxford: Oxford University Press, 2003.
- Foxcroft DR, Ireland D, Lister-Sharp DJ et al. Longer-term primary prevention for alcohol misuse in young people: a systematic review. *Addiction* 2003;98:397-411.
- Paglia A, Room R. Preventing substance use problems among youth: a literature review and recommendations. *J Prim Prev* 1999;20:3-50.
- Christensen P. The health-promoting family: a conceptual framework for future research. *Soc Sci Med* 2004;59:377-87.
- Sørensen J. Recreational drug use and risk estimation – techno in Denmark. I: Lalander P, Salasuo M, red. Drugs and youth cultures. Helsinki: NAD (Nordiska Nämnden för Alkohol och Drogforskning), 2005:15-30.
- Toumbourou JW, Williams I, White V et al. Prediction of alcohol-related harm from controlled drinking strategies and alcohol consumption trajectories. *Addiction* 2004;99:498-508.
- McBride N, Farrington F, Midford R et al. Harm minimization in school drug education: final results of the School Health and Alcohol Harm Reduction Project (SHAHRP). *Addiction* 2004;99:278-91.
- Sheehan M, Ridge D. "You become really close... You talk about all the silly things you did, and we laugh": The role of binge drinking in female secondary students lives. *Subst Use Misuse* 2001;36:347-75.
- Christensen P, James A, red. Research with children. London: Routledge Falmer, 2000.

## Navlesnorsafsnøring forårsaget af amnionbånd

Stud.med. Mette Krogh Voss, overlæge Lis Saxtoft Hansen & overlæge Kjeld Leisgård Rasmussen

Regionshospitalet Herning, Gynækologisk-obstetriske Afdeling

Amnionbåndsyndrom er en sjælden, men potentiel fatal tilstand, der er defineret ved, at placenta er blottet for amnion, og dele af fosteret er omviklet med amnionstreng med deformiteter eller malformationer til følge [1]. Hyppigst ses der afsnøring af ekstremiteter [2], men intrauterin fosterdød på grund af afsnøring af navlesnoren kan forekomme.

#### Sygehistorie

En 24-årig para 2 med en hidtil ukompliceret graviditet var blevet ultralydskannet to gange i henholdsvis graviditetsuge 15

og 18 uden patologiske fund. Nu henvendte hun sig i graviditetsuge 36 + 6 på grund af manglende fornemmelse af fosterbevægelser. Ved ultralydskanning fandt man, at fosteret var dødt.

Efter igangsættelse af fødslen fødtes en pige, vægt 3.240 g, længde 57 cm, uden synlige misdannelser. Ca. 25 cm fra navlen sås en stram afsnøring af navlesnoren forårsaget af et amnionbånd (**Figur 1**). Diameteren på det afsnørede sted var 4 mm. Omkring afsnøringen var navlesnoren let dilateret, og på barnets side var den desuden mørkfarvet med blodudtrækninger. Forældrene ønskede ikke sektion, da dødsårsagen skønnedes at være kendt. Undersøgelse for toxoplasma, *other agents*, rubellavirus, cytomegalovirus og herpes simplex-virus (TORCH) var negative.

#### Diskussion

Amnionbånd består af fibrose streng, der er mindre end

## VIDENSKAB OG PRAKSIS | KASUISTIK

800 nm i diameter og udgår fra chorions overflade og ind i amnionhulen, hvor de kan afsnøre fosterdele eller navlesnoren; det såkaldte amnionbåndsyndrom [3]. Incidensen af tilfældigt fund af amnionbånd ved ultralydskanning i uge 18-32 er 0,14-0,6% [4]. Afsnøring af fosterdele ses med en hyppighed på en pr. 5.000-15.000 fødsler. Højest 10% heraf er navlesnorskomplikationer [1].

Der er fremsat flere teorier om årsagen til amnionbåndsyndrom. En ældre teori fremsat af *Streeter* fokuserer på, at forandringerne skyldes en defekt i embryonalpladen forårsaget af polygene eller teratogene faktorer [3]. *Törpin* foreslog senere, at årsagen er en tidlig ruptur af amnion, som herefter adskilles fra chorion og efterlader fosteret ekstraamniotisk i chorionkaviteten [3]. Amnion kan herved danne fibrøse strenge, som kan afsnøre fosterdele eller navlesnoren. Indføring af instrumenter i amnionhulen med perforation af fosterhinderne i første eller andet trimester, herunder også amniocentese, er foreslået som en årsag til fænomenet [2]. Andre forfattere har dog ikke kunnet bekræfte associationen til amniocentese, hvilket da heller ikke var udført i vores tilfælde. En endegyldig forklaring på tilstanden haves ikke.

Amnionbånd giver ingen subjektive symptomer. Objektivt kan man ved ultralydskanning se strenge af amnion forløbende gennem gestationssækken med eller uden afsnøring af fosterdele [3]. Desuden kan magnetisk resonans (MR)-skanning benyttes til at vise alle intrauterine strukturer tredimensionalt, hvorved også den posteriore del af kaviteten kan ses tydeligt [5]. Jo tidligere et amnionbånd dannes, jo højere synes risikoen for føtale abnormiteter at være [1]. Ved tidlig diagnose er føtoskopisk løsning af strengene eneste terapeutiske tiltag. Dette er muligt, da der anatomisk ikke ses fusion af amnionstrengene og fosterets hudoverflade. Metoden, som med held er anvendt til at løsne omsnørede føtale ekstremiteter, er også teoretisk en mulighed ved involvering af navlesnoren [3].

Hvis der ved rutineskanning i uge 18 findes et amnionbånd, kan den mulige progression følges med gentagne ultralydskanninger, Doppler-flowmåling af umbilikalarterien

[2] og MR-skanning [5]. Den spontane prognose ved ultralyd-diagnosticerede amnionbånd er dog ukendt, men den er oftest god [4], hvilket må medtages i overvejelserne, inden der træffes bestemmelse om føtoskopisk behandling.

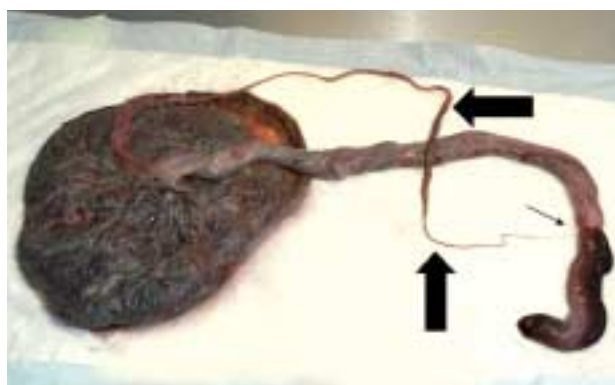
Korrespondance: *Mette Krogh Voss*, Vestervang 21, 4. tv., DK-8000 Århus C. E-mail: mettekvoss@hotmail.com

Antaget: 28. februar 2006

Interessekonflikter: Ingen angivet

## Litteratur

1. Heifetz AS. Strangulation of the umbilical cord by amniotic bands. *Pediatric Pathology* 1984;2:285-304.
2. Kanayama MD, Gaffey TA, Ogburn PL. Constriction of the umbilical cord by an amniotic band, with fetal compromise illustrated by reverse diastolic flow in the umbilical artery. *J Reprod Med* 1995;40:71-3.
3. Schwärzler P, Moscoso G, Senat MV et al. The cobweb syndrome: first trimester sonographic diagnosis of multiple amniotic bands confirmed by fetoscopy and pathological examination. *Hum Reprod* 1998;13:2966-9.
4. Tan KB, Tan TY, Tan JV et al. The amniotic sheet: a truly benign condition? *Ultrasound Obstet Gynecol* 2005;26:639-43.
5. Kato K, Shiozawa T, Ashida T et al. Prenatal diagnosis of amniotic sheets by magnetic resonance imaging. *Am J Obstet Gynecol* 2005;193:881-4.



Figur 1. Placenta og navlesnor med amnionbånd (tykke pile). Navlesnoren er afsnøret (tynd pile).