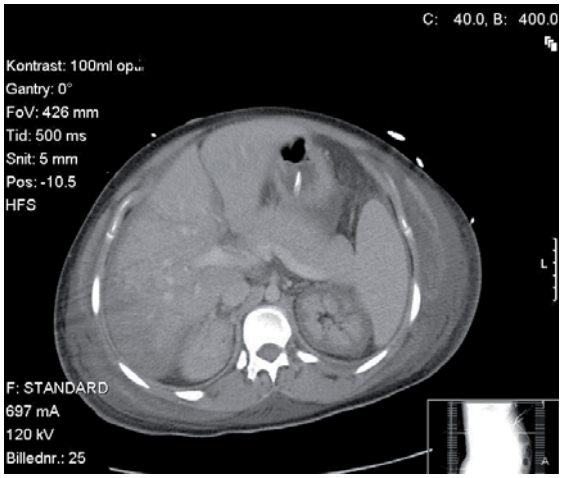

Computertomografi af abdomen med intravenøs kontrast. Der ses manglende opladning i højre leverlap, hvilket er foreneligt med leverinfarkter på baggrund af svær HELLP og dissemineret intravaskulær koagulation. Billede fra Røntgenafdelingen, Odense Universitetshospital, februar 2009.

let symptomatisk i respirator og substitueret med blod- og koagulationskomponenter (erytrocytter, plasma, trombocytter og antitrombin 3).

Patienten udviklede fulminant leversvigt med encefalopati og anuri. Der blev opstartet *continous renal replacement therapy* og plasmaferese. Patientens tilstand bedredes ikke, og hun blev overflyttet til andet tertiært center med henblik på *Molecular Adsorbents Recirculating System-behandling*. Tilstanden stabiliserede sig på ottendedagen, og den intensive behandling kunne aftrappes. Der var fortsat nyresvigt. Patienten blev i behandlingsforløbet trakeostomeret pga. stort hæmatom i tungebasis, formentligt fra et tungebid under et ubevidnet eklamptisk anfald. Patienten stabiliserede sig og blev udskrevet på 16. dagen fra intensivafdelingen og til hjemmet på 22. dagen.

DISKUSSION

HELLP med DIC er en livstruende tilstand, som kræver hurtig diagnosticering og behandling med understøttelse af organfunktionerne. Postpartum-HELLP kan som i ovenstående sygehistorie i sjældne tilfælde debutere som en shocktilstand og ligne andre livstruende tilstande f.eks. intraabdominal blødning. Patienten i denne sygehistorie lå på enestue i mor/barn-afsnittet, havde fået seponeret drop og kateter, hvilket besværliggjorde den initiale genoplivning. Formodentligt havde patienten haft et eklamptisk anfald, som kunne forklare den bevidstløse tilstand og blodet i svælget. I langt de fleste tilfælde er den vanlige postoperative observation på landets barselsafsnit tilstrækkelig, men i sjældne tilfælde, 1-6 pr. 1.000 fødsler, kompliceres puerperiet af livstruende tilstande som svær HELLP. Måling af puls og blodtryk, observation af patienterne samt bibeholdelse af intravenøse adgange efter fødsel og sectio er forhold, der kan tænkes at identificere HELLP tidligt, initiere livsreddende behandling og derved nedbringe morbiditet og mortalitet.

KORRESPONDANCE: *Rasmus Wulff Hauritz,* Anæstesiologisk Afdeling V, Odense Universitetshospital, DK-5000 Odense C. E-mail: rwh@dadlnet.dk

ANTAGET: 18. juni 2009
FØRST PÅ NETTET: 7. december 2009
INTERESSEKONFLIKTER: Ingen

LITTERATUR

1. DASAIM's vejledning til behandling af preeklmapsi/eklampsi, obstetrisk anæstesiudvalg, 15. september 2008, http://www.dasaim.dk/pdf/pdf-0052.pdf (9. februar 2009).
2. Martin J-NJ, Rinehart BK, May WL et al. The spectrum of severe preeclampsia: comparative analysis by HELLP (hemolysis, elevated liver enzyme levels, and low platelet count) syndrome classification. Am J Obstet Gynecol 1999:180;1373-84.
3. Helewa ME, Burrows RF, Smith J et al. Report of the Canadian Hypertension Society Consensus Conference: 1. Definitions, evaluation and classification of hypertensive disorders in pregnancy. CMAJ 1997:157;715-25.
4. O'Brien J M, Barton JR. Controversies with the diagnosis and management of HELLP syndrome. Clin Obstet Gynecol 2005;48:460-77.

Staphylococcal scalded skin syndrome hos voksne

1. reservelæge Carsten Sauer Mikkelsen, reservelæge Dorthe Bisgaard Mikkelsen, overlæge Thøger Gorm Jensen & overlæge Vibeke Vestergaard

En 91-årig kvinde udviklede febrilia og infektionstegn omkring højre ydre øre med smerte, rødmen, hævelse og gullig pussekretion. To dage senere fik hun på højre ansigtshalvdel, hals, genitalområde og størstedelen af kroppen ømme, slappe bullae, der bristede og efterlod højrøde, fugtige denuderede områder (**Figur 1**). På de læsionelle områder kunne overhudens ydre lag ved fast gnidning med en finger forskydes og løsnes fra underhuden. Samtidig med udviklingen af blæredannelserne udviklede patienten rødme periorbitalt med ødem, injicerede sclerae og gullig pussekretion fra mediale øjenkroge. På indlæg-

KASUISTIK

Odense Universitetshospital, Dermato-venereologisk Afdeling

FIGUR 1

Infektion svarende til det højre ydre øre. Halsområde med fugtig denudering. Fin overfladisk afskalning på hals og højre kind. Foto: Odense Universitetshospital.

FIGUR 2

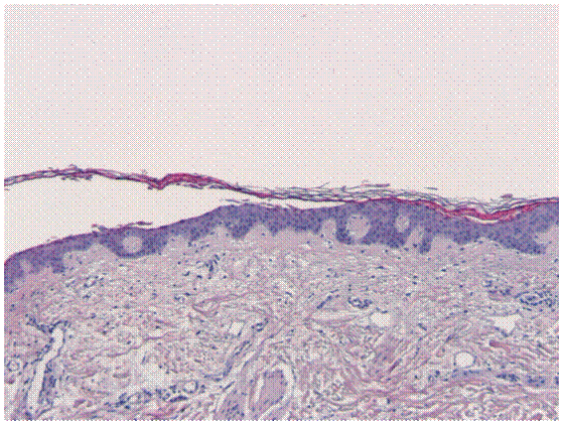

Staphylococcal scalded skin syndrome med subkorneal spaltedannelse, der indeholder få akantolytiske celler. Der er et minimalt betændelsesinfiltrat i dermis.

gelsestidspunktet havde patienten febrilia (39° C), udtalt leukocytose 22,6 × 10^9/l (< 8,5), C-reaktivt protein: 111 mg/l (< 10) samt udtalt trombocytose > 1.600 × 10^9/l (135-400). Der var normalt røntgen af thorax. Podning fra højre ydre øre gav vækst af *Staphylococcus aureus* (*S. aureus*), der var følsomme for dicloxacillin. Akut frysesnitsundersøgelse af stansebiopsi samt afklippet materiale fra bulla tydede overbevisende på *Staphylococcal scalded skin syndrome* (SSSS) (**Figur 2**) og kunne udelukke toksisk epidermal nekrolyse. Den histologiske diagnose kunne efterfølgende bekræftes ved undersøgelse af formalinfikseret biopsi. Øjenlæge behandlede med fusidinøjendråber på mistanke om *S. aureus*-infektion i begge øjne. Der blev startet intravenøs dicloxacillin og benzylpenicillin, indtil dyrkningssvar forelå, herefter blev der givet dicloxacillin i samlet ti dage. Tab af det øvre lag af epidermis blev behandlet med fusidinsyreholdig salve samt aseptisk hudpleje. Patienten responderede fint på behandlingen med udtørring og afskalning få dage efter start af den antibiotiske behandling og opheling uden cikatricielle forandringer. Patienten ønskede ikke yderligere udredning af trombocytosen.

DISKUSSION

Bulløs impetigo og den universelle form af SSSS (der ofte udgår fra impetigo) er blæredannende hudsygdomme, der er forårsaget af visse stammer af *S. aureus*, som producerer eksfoliative toksiner. I SSSS spredes de eksfoliative toksiner hæmatogent og kan forårsage udtalt superficiel epidermal skade langt fra det oprindelige infektionsfokus [1]. SSSS ses hyppigst hos spædbørn og børn under fem år og er kun meget sjældent forekommende blandt voksne (adult SSSS).

De eksfoliative toksiner fra *S. aureus* er i stand til at kløve ekstracellulære områder af proteinet desmoglein 1, som indgår i hemidesmosomer. I den superficielle del af epidermis er det primært desmoglein 1, der binder cellerne sammen, og kløvning af dette protein medfører superficiel epidermisløsning og huderosion [2]. Ved fund af *S. aureus* hos en patient med SSSS kan bakterieisolatet undersøges for gener, der koder for de eksfoliative proteiner, hvilket desværre ikke blev udført på det aktuelle isolat. Når en patient med SSSS podes med henblik på undersøgelse for *S. aureus*, skal man være opmærksom på, at områderne med den toksinbetingede huderosion ikke nødvendigvis er inficeret med *S. aureus*. Infektionen vil ofte være i et sår, der var til stede, før de omfattende kutane manifestationer startede.

Da SSSS primært afficerer den superficielle del af epidermis og skåner den profunde del, vil huden oftest hele op uden ardannelse, hvis sekundær infektion undgås.

Mens mortaliteten i barnealderen er lav (ca. 4%), er mortaliteten høj hos patienter med *adult* SSSS (op til 67%) – ofte på grund af en underliggende alvorlig sygdomstilstand [3]. Der bør behandles både lokalt og systemisk med antibiotika rettet mod *S. aureus* [4]. Hos patienter med akut, eksfoliativ, generaliseret erytrodermi bør SSSS overvejes, selv om det er en sjælden tilstand blandt voksne. Diagnosen SSSS hos voksne kan stilles på baggrund af ovennævnte kliniske kendetegn, positiv podning for *S.aureus*, påvisning af eksfoliative toksiner og de karakteristiske histopatologiske fund. Differentialdiagnoser såsom toksisk epidermal nekrolyse, erythema multiforme, viral eksantem og andre autoimmune bulløse sygdomme bør udelukkes.

KORRESPONDANCE: *Carsten Sauer Mikkelsen*, Hudavdelingen, Stavanger Universitetssykehus, Helse Stavanger HF, Norge. E-mail: c.s.mikkelsen@hotmail.com / c.s.mikkelsen@privat.dk
ANTAGET: 8. juli 2009
FØRST PÅ NETTET: 21. december 2009
INTERESSEKONFLIKTER: Ingen

LITTERATUR

1. Watsuki K, Yamasaki O, Morizane S et al. Staphylococcal cutaneous infections: invasion, evasion and aggression. J Dermatol Sci 2006;42:203-14.
2. Patel GK, Finlay AY. Staphylococcal scalded skin syndrome: diagnosis and management. Am J Clin Dermatol 2003;4:165-75.
3. Patel GK. Treatment of staphylococcal scalded skin syndrome. Expert Rev Anti Infect Ther 2004;2:575-87.
4. Gemmell CG. Staphylococcal scalded skin syndrome. J Med Microbiol 1995;43:318-27.

Opløsning af svære periartikulære forkalkninger under behandling med bisfosfonat hos en dialysepatient

Reservelæge Damir Obad, overlæge Niels A. Larsen & professor Erling B. Pedersen

KASUISTIK

Regionshospitalet Holstebro, Medicinsk Afdeling og Medicinsk Forskning

Ekstraskeletale forkalkninger er observeret hos 7-42% af dialysepatienter. De kan være lokaliseret i periartikulært væv, mellemstore arterier og viscerale organer. Dyrestudier har vist, at bisfosfonater kan være effektive i behandlingen af ekstraskeletale forkalkninger, men erfaringerne hos mennesker er beskedne.

SYGEHISTORIE

En dansk mand, der var født i 1965, med kronisk nyresvigt (CKD) på grund af ekstrakapillær glomerulonefritis blev hæmodialyseret i perioderne 1984-1987 og 1989-2001. I mellemtiden havde patienten et fungerende nyregraft. I 1993 blev der registreret ekstraskeletale forkalkninger omkring ankler, knæ, hofter, skuldre og albuer, og de var ledsaget af svære smerter og nedsat bevægelighed af leddene. Knoglebiopsi fra 1994 viste renal osteodystrofi med hyperparatyroide læsioner uden tegn på defekt mineralisering eller aluminiumosteomalaci. I 1995 blev der foretaget total paratyroidektomi. Præoperativt var plasma-parathyroideahormon (p-PTH) 14-23 pmol/l, plasmafosfat (p-P) 2,10-2,90 mmol/l og ioniseret kalcium (p-Ca++) 1,25-1,30 mmol/l under behandling med fosfatfattig diæt, alfacalcidol, fosfatbinder og lav-kalciumkoncentration i dialysevæsken (1,25 mmol/l). PTH faldt efter paratyroidektomien, men steg efterfølgende til det præoperative niveau (**Figur 1**). Fra 1995 til 1998 gennemgik patienten 15 operationer med ekstirpation af forkalkningerne omkring knæ, hofter, skuldre og albuer. Pga. gentagne recidiver og postoperative komplikationer forsøgte man behandling med etidronat 400 mg daglig fra maj 1998. Behandlingen fortsatte uafbrudt i 42 måneder. Figur 1 viser, at p-P faldt gradvist under behandlingen. P-Ca++ steg forbigående, og i samme periode faldt p-PTH svarende til en forbigående øgning i dosis af alfacalcidol. Leddene blev røntgenundersøgt før start og derefter jævnligt under behandlingen (**Figur 2**). Efter tre måneder var forkalkningerne aftagende, og efter 36 måneder resterede kun mindre forkalkninger omkring hofterne. Symptomerne var på det tidspunkt helt forsvundet. Der blev ikke registreret bivirknin-

FIGUR 1
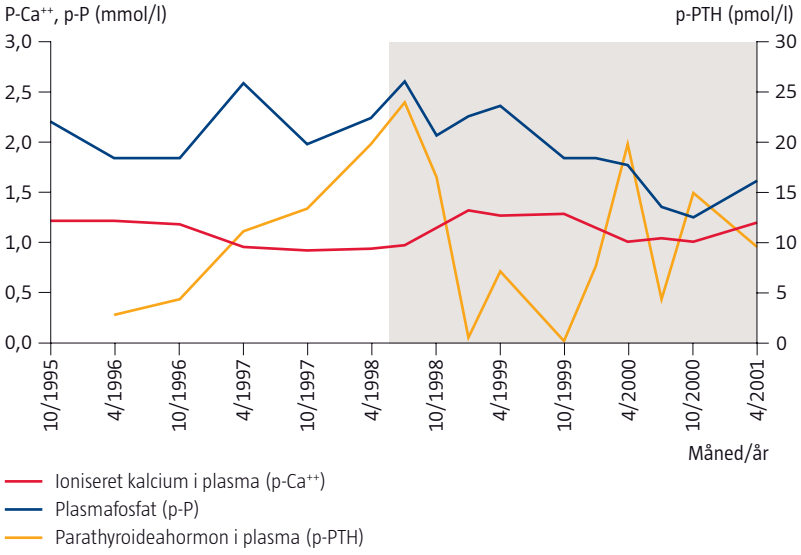
Koncentrationen af ioniseret kalcium, fosfat og parathyroideahormon i plasma efter total paratyroidektomi 1995 og under behandling med etidronat (gråt felt).