

Primær Epstein-Barr-virus-infektion med neurologiske komplikationer hos to midaldrende mænd

Christian Grabow Westergaard¹, Malene Risum¹ & Suzanne Lunding^{1,2}

KASUISTIK

1) Lunge- og Infektionsmedicinsk Afdeling, Hillerød Hospital
2) Infektionsmedicinsk Afdeling, Helsingør Hospital

Epstein-Barr-virus (EBV) er et herpesvirus, som findes hos mere end 90% af den voksne befolkning [1]. En primær infektion med EBV resulterer hyppigt i infektiøs mononukleose, men i sjældne tilfælde kan infektionen give neurologiske symptomer. Vi præsenterer to sygehistorier, hvor to midaldrende mænd fik neurologiske manifestationer i forbindelse med primær EBV-infektion.

SYGEHISTORIER

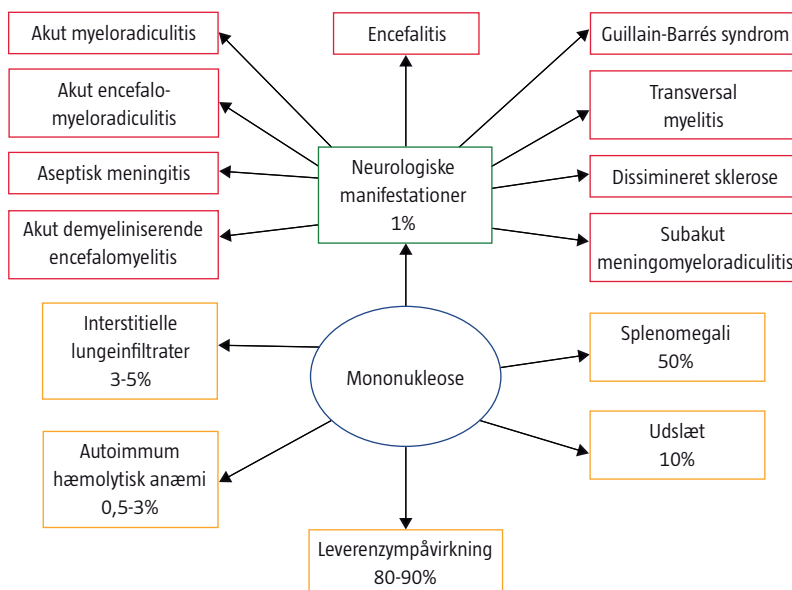
I. En 65-årig mand blev indlagt efter tre dages følelseløshed i højre hånd og højre lår samt kraftnedsættelse i højre ben, forudgået af almen sygdomsforvæmmelse. Patienten havde mindre sequelae efter en venstresidig apopleksi. Ved den objektive undersøgelse fandt man hemiparese, hyperrefleksi og ekstensivt plantarrespons i højre side. Resultaterne af computertomografi, ultralydskanning af abdomen og blodprøver er angivet i **Tabel 1**. Patienten blev screenet for viral og autoimmun hepatitis med negativt resultat. EBV-serologi i blodet var forenelig med en pri-

mær EBV-infektion (Tabel 1). Den neurologiske tilstand forværredes med parese af det kontralaterale ben samt tiltagende ataksi i underekstremiteterne med svært påvirket gangfunktion. På mistanke om Guillain-Barrés syndrom blev patienten sat i behandling med intravenøst (i.v.) givet immunglobulin. Man kunne dog ved elektromyografi ikke bekræfte mistanken om Guillain-Barrés syndrom, og patienten blev diagnosticeret med atypisk neuropati. Den kliniske tilstand bedredes gradvist, og efter tre måneder var han symptomfri. Efterfølgende blodprøver viste normalisering af levertal og serokonversion til EB-nukleær antigen-immunglobulin G-antistoffer. EBV kunne ikke påvises ved supplerende polymerasekædereaktion (PCR)-analyser af cerebrospinalvæsken (CSV).

II. En 58-årig mand blev indlagt med hovedpine og feber samt besværet gangfunktion, sløret tale og konfusion. Der var ingen nakkestivhed eller forstørrede lymfeknuder, men biokemisk var der leverpåvirkning (Tabel 1). Dette samt hyponatriæmi blev initialt tilskrevet et alkoholoverforbrug; dog havde man efterfølgende mistanke om infektion i centralnervesystemet. Ved en lumbalpunktur blev der påvist lymfocytær pleocytose i CSV, et højt proteinindhold og normal glukosekoncentration. Patienten blev på mistanke om encefalitis behandlet med i.v.-givet aciclovir og efterfølgende peroralt givet valaciclovir i sammenlagt ti dage. I blodet var EBV-serologi forenelig med en primær EBV-infektion (Tabel 1), og en PCR-analyse viste 18.000 kopier/ml EBV. Mistanken om encefalitis med baggrund i primær EBV-infektion blev konfirmeret ved tilstedeværelse af 1.400 kopier/ml EBV i CSV. Patientens kliniske tilstand bedredes efter en uge, og han kom sig uden sequelae.

FIGUR 1

Forskellige manifestationer af mononukleose [2-5].



DISKUSSION

I litteraturen findes der flere beskrivelser af mange forskellige neurologiske symptomer forårsaget af EBV hos både voksne og børn. Det anslås, at neurologiske komplikationer forekommer hos ca. 1% af patienterne med infektiøs mononukleose [2]. Forskellige manifestationer af primær EBV-infektion fremgår af

Figur 1. Prognosen er generelt god med 85% fuld remission. De neurologiske symptomer kan forekomme uden forudgående mononukleose, hvilket var tilfældet hos patienterne i sygehistorierne.

Patienten i den første sygehistorie havde symptomer, der initialt mindede om et cerebralt infarkt, men ændringerne i det neurologiske sygdomsbillede i form af paraparese og fravær af dybe senereflexer tydede i højere grad på medullær påvirkning eller nerverodspåvirkning. Mistanken om Guillain-Barrés syndrom blev frafaldet, da man fandt normale forhold ved den elektrofysiologiske undersøgelse. Patienten i

den anden sygehistorie havde ligeledes primær EBV-infektion med klassisk biokemi samt splenomegali. Mistanken om encefalitis blev sløret pga. alkoholoverforbrug.

Den hyppigste neurologiske manifestation af EBV-infektion er encefalitis, hvilket blev påvist i sygehistorie II, men ikke i sygehistorie I. Vi mener dog, at de neurologiske symptomer i sygehistorie 1 var forårsaget af primær EBV-infektion, idet årsagen til manglende påvisning af EBV-DNA i CSV kunne være, at der først blev foretaget lumbalpunktur relativt sent i udredningsforløbet.



TABEL 1

Undersøgelse	Sygehistorie 1	Sygehistorie 2	Referenceværdi
<i>Blod</i>			
Leukocytal, $\times 10^9/l$	12,6	3,9	3,5-8,8
Lymfocytal, $\times 10^9/l$	9,48	5	0,70-4,80
C-reaktivt protein, mg/l	6	73	< 10
Natrium, mM	136	124	137-144
Alanin-aminotransferase, U/l	208	397	10- 60
Laktatdehydrogenase, U/l	590	525	105-205
Basisk fosfatase, U/l	443	266	35-105
Trombocytal, $\times 10^9/l$	135	105	145-390
Bilirubin, $\mu\text{mol/l}$	13	52	5-25
HAV-IgG	Positiv	Negativ	
HbsAg	Negativ	Negativ	
CMV-IgG	Positiv	Positiv	
EBV ved PCR, kopier/ml	Ej udført	18.000	–
VCA-IgM-antistoffer	Positiv	Positiv	–
VCA-IgG-antistoffer, målt 1 uge efter indlæggelsen/ 6 uger efter indlæggelsen	Positiv/positiv	Negativ	–
EBNA IgG-antistoffer, målt 1 uge efter indlæggelsen/ 6 uger efter indlæggelsen	Negativ/positiv	Negativ	–
<i>Cerebrospinalvæske</i>			
Leukocytter, $\times 10^6/l$	0	30 (90% mononukleære celler)	< 5
Erythrocytter, $\times 10^6/l$	1	0	≤ 1
Glukose, mmol/l	3,0	Normal	2,2-3,9
Protein, g/l	0,81	0,67	0,15-0,50
EBV ved PCR, kopier/ml	–	1.400	–
<i>Abdomen</i>			
Ultralyd af abdomen	Moderat splenomegali og let hepatomegali	Steatose og let splenomegali	–
<i>Cerebrum</i>			
CT af cerebrum	Intet nyttilkommet	Normal	–
MR af cerebrum	Ingen læsioner	Normal, ingen tegn til vaskulitis	–
<i>Columna</i>			
MR af columna	Ingen tegn til kompression eller læsioner	–	–

Oversigt over parakliniske undersøgelser og resultater i de to sygehistorier.

CMV = *Cytomegalovirus*; CT = computertomografi; MR = magnetisk resonans-skanning; EBNA = Epstein-Barr-nukleært antigen; EBV = Epstein-Barr-virus; Ig = immunoglobulin; HAV = hepatitis A-virus; HbsAg = hepatitis B-virus-overfladeantigen; PCR = polymerasekædereaktion; VCA = *virus capsid*-antigen.

Hos patienterne i sygehistorierne var det ikke muligt radiologisk at lokalisere læsioner i CNS eller nerverødder. I andre sygehistorier har man ved magnetisk resonans-skanninger påvist strukturelle ændringer, som svarede til det kliniske billede, men der foreligger også sygehistorier, hvor skanningerne har vist normale forhold [5].

Vi konkluderer, at der hos patienter med primære EBV-infektioner kan udvikles neurologiske symptomer, uden at der foreligger mononukleose. Sygehistorierne understreger vigtigheden af klinikerens opmærksomhed på disse sjældne forløb, specielt hos ældre.

KORRESPONDANCE: Christian Grabow Westergaard, Lunge- og Infektionsmedicinsk Afdeling, Hillerød Hospital, Dyrehavevej 29, 3400 Hillerød.
E-mail: cgwestergaard@hotmail.com

ANTAGET: 3. november 2011

FØRST PÅ NETTET: 16. januar 2012

INTERESSEKONFLIKTER: ingen

LITTERATUR

1. Petrova M, Kamburov V. Epstein-Barr virus: silent companion or causative agent of chronic liver disease. *World J Gastroenterol* 2010;16:4130-4.
2. Mandell GL, Bennett JE, Dolin R. Mandell, Douglas, and Bennett's principles and practice of infectious diseases, 7th ed. Philadelphia: Elsevier, 2010.
3. Phowthongkum P, Phantumchinda K, Jutivorakool K et al. Basal ganglia and brainstem encephalitis, optic neuritis, and radiculomyelitis in Epstein-Barr virus infection. *J Infect* 2007;54:e141-4.
4. Fujimoto H, Asaoka K, Imaizumi T et al. Epstein-Barr virus infections of the central nervous system. *Intern Med* 2003;42:33-40.
5. Majid A, Galetta SL, Sweeney CJ et al. Epstein-Barr virus myeloradiculitis and encephalomyeloradiculitis. *Brain* 2002;125:159-65.

Ensidige atypiske halssmerter ved Eagles syndrom

Matilde Mia Lonka & Lars Peter Schousboe

KASUISTIK

Øre-, Næse- og Halskirurgisk Afdeling, Sygehus Lillebælt, Vejle Sygehus

I lægeligt virke støder vi af og til på symptomer, som vi ikke helt kan finde en årsag til. Det er ofte svært, især med mindre anerkendte diagnoser eller behandlinger, at komme videre i diagnostikken og få afklaring af problemet. I øre-næse-hals-specialet kan det, som i denne sygehistorie, være ensidige halssmerter af mere eller mindre atypisk karakter.

SYGEHISTORIE

En 51-årig mand blev henvist til udredning for intermitterende venstresidige halssmerter, som han havde haft igennem flere år. Smerterne var et par gange blevet tolket som sialoadenitis og behandlet med antibiotika, og en enkelt gang var der foretaget kirurgisk åbning af udførselsgangen til glandula submandibularis sinister. Ingen af behandlingstiltagene havde

haft effekt, og patienten var efterhånden noget frustreret.

Smerterne var lokaliseret i venstre side af kæbepartiet, i regio submandibularis bagtil, og intraoralt lateralt for tonsillejet. Ved første vurdering var smerterne ikke til stede, og man fandt ingen årsag til generne. Tre måneder senere var der igen smerter, og nu var der tilkommet en knasende lyd, når patienten bevægede kæben eller drejede hovedet.

Objektivt fandt man en forværring af smerterne ved palpation intraoralt lige lateralt for tonsillejet i venstre side, hvor der også kunne palperes væsentlig mere fasthed end på højre side. En computertomografi (CT) af collum og ansigtsskelettet tydede på ossifikation af ligamentum stylohyoideum på venstre side med kraftig knogledannelse og to pseudoled (**Figur 1**). Højre side var normal. Det blev vurderet, at der var indikation for operation.

Ved operationen blev der lavet incision i forreste ganebues slimhinde lige lateralt for, hvor man lægger en normal tonsillektomiincision. Ca. 3 cm af den forbenede og fortykkede proces blev fridissekeret stumpet og afkortet 2 cm med en knogleafbider. Der blev ikke set nervestrukturer i operationsfeltet, og venstre tonsil blev skånet. Incisionen blev adhæreret med vicryl 4-0 med godt afløb. Der var et ukompliceret postoperativt forløb. Ved afsluttende kontrol efter fire uger var smerterne og den knasende fornemelse forsvundet.

FIGUR 1

A. Computertomografi fra siden. **B.** Computertomografi forfra. Bemærk forskellen mellem højre og venstre side. **C.** Operationsfoto. Det fjernede knoglestykke. Pilene viser, hvor det fjernede knoglestykke sad.

