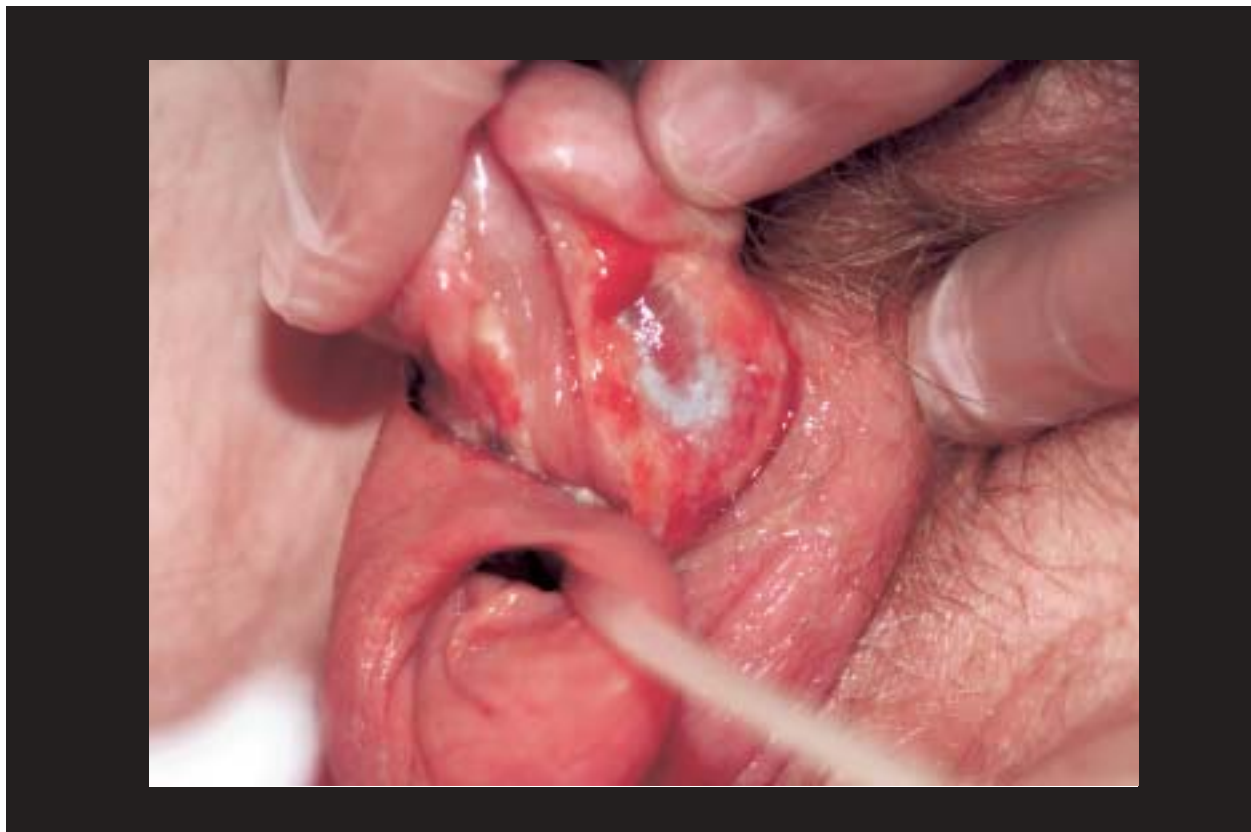


## Månedens billede



En 86-årig senildement mand med type 2-diabetes, incompensatio cordis, nefropati og langvarig brug af kateter à demeure pga. urinretention blev indlagt med dysregulering af diabetes mellitus og smerter i penis.

Billedet af penis viser en lang, spaltet, kronisk fissur i glans og urethra som følge af et langvarigt tryk fra kateteret. En stor del af præputium er løsnet fra glans pga. tryk, kronisk træk og infektion, og kateteret ses fortsat at stikke ud gennem åbningen på præputium.

Hos patienter med længerevarende behov for urindrænage bør man overveje at benytte ren intermitterende kateterisation eller suprapubisk kateter. Vælger man et traditionelt

transuretralt kateter, kræves der regelmæssige kateterskift, og samtidig bør fiksering af penis og kateter op langs abdomen overvejes. En regelmæssig klinisk kontrol inklusive inspektion af urethra, glans og præputium er påkrævet, hvorved risikoen for tryknekroser, sår og fisteldannelse kan reduceres.

*Morten Jønler*

*Lars Lund*

*Henning B. Danielsen*

Sygehus Viborg

Medicinsk og organkirurgisk afdeling

Månedens billede redigeres af:

*Tove Agner, Margrethe Herning, Jens Otto Lund,  
Margit Mantoni og Peter Skinhøj.*