

Kasuistikker

Redaktionen modtager et stigende antal kasuistikker. De er ofte yngre kollegers første videnskabelige arbejde, og de kan være både underholdende og lærerige, men vores læserundersøgelser indikerer, at interessen for f.eks. statusartikler, medicinske nyheder og originalartikler er større. Vi har derfor valgt at favorisere disse, hvilket har forøget ventetiden for kasuistikker betydeligt.

Nu lysner det! Fra og med dette nummer bringer vi på tryk

en kort version af kasuistikkerne i form af overskrift, forfatternavne, resume og en illustration, mens den fulde version kan findes på vores hjemmeside www.ugeskriftet.dk. Dette sikrer, at vi kan offentliggøre mindst tre kasuistikker pr. uge – de første uger det dobbelte.

Redaktør Torben V. Schroeder

E-mail: tvs@dadlnet.dk

Behandling af Tourettes syndrom med aripiprazol

1. reservelæge Anne Dorte Stenstrøm & afdelingslæge Ingrid Sindø
Børne- og Ungdomspsykiatrisk Afdeling, Sygehuset i Kolding

Tourettes syndrom (TS) er en bevægeforstyrrelse karakteriseret ved multiple motoriske og vokale tics. Hos patienter med moderat til svær TS omfatter behandlingen bl.a. antipsykotisk medicin. Der beskrives en sygehistorie, hvor en 20-årig mand har været i antipsykotisk behandling siden femårsalderen grundet TS. Behandlingen omfattede først pimozid og risperidon, der begge havde en utilfredsstillende effekt på tics og gav bivirkninger i form af vægtøgning og sedation. Patienten kom derefter i behandling med aripiprazol, og han oplevede en markant reduktion af tics og ingen bivirkninger.

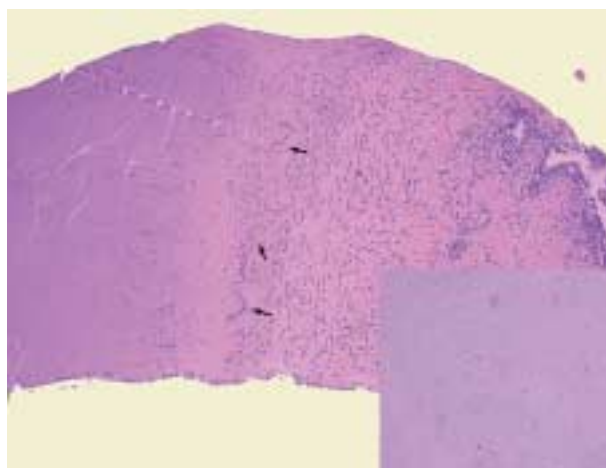
Georges Gilles de la Tourette (1857-1904).



Tuberkuløs prostatitis hos en tidligere rask dansk mand

Læge Peter-Martin Krarup, læge Zaza Kamper-Jørgensen & overlæge Solveig Øster
Sydvestjysk Sygehus Esbjerg, Urologisk Klinik og Klinik for Patologisk Anatomi, og Statens Serum Institut, Mykobakteriologisk Laboratorium

Prostatitis er en hyppig lidelse, men sjældent forårsaget af *Mycobacterium tuberculosis*. Hos en dansk mand, der var under udredning for irritative urinvejssymptomer, viste prostatabiopsier granulomatøs prostatitis med kaseøse nekroser og syrefaste stave. Patienten var dyrkningspositiv for *M. tuberculosis* i både urin og sputum. Relevant antituberkuløs behandling blev initieret. Tuberkulose er stadig en vigtig diagnose, der skal have in mente hos urologiske patienter. Ekstrapulmonal manifestation kan være initialsymptom på tuberkulose, og manglende erkendelse kan føre til øget smitte.



Figur 1. Grovnålsbiopsi af prostata med kirtelvæv (højre) og kaseøse nekroser (venstre) afgrænset af epiteloide cellegranulomer med langerhanske kæmpeceller (pile). (Haematoxylin & eosin $\times 100$). Insert: seks tuberkelbaciller i kaseøse nekroser. (Ziehl-Neelsen $\times 1.000$).