# Multicystisk peritonealt mesoteliom

1. reservelæge Hanne Christensen &
overlæge Marianne Waldstrøm

Kolding Sygehus, Gynækologisk-obstetrisk Afdeling og
Vejle Sygehus, Klinisk Patologi

**Resume**

Multicystisk peritonealt mesoteliom er en sjælden lidelse, der er beskrevet som en neoplasi udgået fra mesotel eller en non-reaktiv tilstand, som trods det benigne mikroskopiske billede både kan recidivere og progrediere. Lidelsen kan forveksles med tilstande som f.eks. pseumomysoma peritonei. Diagnosen stilles oftest per- eller postoperativt med operationsindikation ovarietumor. De operative fund kan ligne karcinose, og i værste fald risikeres unødvendige indgreb og information. *Debulking* suppleret med termo- og kemoterapi er behandlingen. Malignitetsudvikling er yderst sjældent beskrevet. Ætiologien er ukendt.

Multicystisk peritonealt mesoteliom (MPM) er en sjælden lidelse, som første gang blev beskrevet af af *Menemeyer* & *Schmidt* i 1979 [1, 2] og siden er der rapporteret om ca. 130 tilfælde. MPM er en benign læsion, men den kan både progrediere og recidivere. Tilstanden kan præ- eller peroperativt ligne en lang række andre tilstande, bl.a. ovarietumorer, pseudomyksom, infektiøse læsioner og diffus peritoneal karcinose [2-4].

## Sygehistorie

En 42-årig kvinde blev henvist for sterilitas primaria. Hun var asylansøger fra Afghanistan og havde dårlige sprogkundskaber. Hun oplyste, at hun i hjemlandet havde fået konstateret en benign intraabdominal lidelse og koagulationsdefekt, som man der ikke kunne helbrede.

Ved en ultralydskanning i december 2004 blev der påvist forstørrede cystiske ovarier på ca. 6 × 6 cm. Markøren CA 125 var 30. Ved en efterfølgende diagnostisk laparoskopi blev der påvist cyster over begge ovarier (**Figur 1A**), som tolkedes som pseudomyksom (desværre ingen histologi). Patienten udeblev af andre årsager fra ambulante kontroller, men kom i december 2005, da hun var henvist på grund af metroragi. Ved ultralyd blev der nu påvist konglomerater af småcystiske processer i det lille bækken, markøren CA 125 var 44. Man udførte eksplorativ laparotomi og fandt abdomen udtamponeret af cyster, der var varierende i størrelse fra få mm til flere cm. Man afstod fra radikal operation pga. øget blødningstid. Ved den efterfølgende mikroskopiske undersøgelse blev der påvist multicystisk peritonealt mesoteliom med talrige større og mindre tyndvæggede cyster. Cysterne var beklædt med et enradet cellelag uden atypi eller mitotisk aktivitet. Ved immunhistokemiske farvninger fandtes cellerne i cystevæggene at være positive for cytokeratin nr. 7, epitelialt membranoantigen, calretinin og Willms tumormarkør 1 og med negativ reaktion for karcinoembryonalt antigen, epitelialt protein (adhæsionsmolekyle) nr. 4 og *cluster of differentiation* nr. 34 svarende til mesotel (**Figur 1B**). Som blødningsanomali påvistes faktor VII nedsat til 0,52. Patienten blev henvist til radikal operation på et universitetshospital, men man afstod på grund af blødningsanomali, og fordi patienten var symptomfri.

## Diskussion

MPM er hyppigst en multifokal læsion, som makroskopisk fremtræder med talrige væskefyldte cyster, varierende i størrelse fra få mm til flere centimeter. Læsionen er oftest lokaliseret til det pelvine peritoneum, men kan involvere både det abdominale peritoneum og retroperitoneum. Set mikroskopisk er cysterne beklædt med et affladet mesotel adskilt af fibrøst bindevæv. Varierende grader af inflammation kan ses

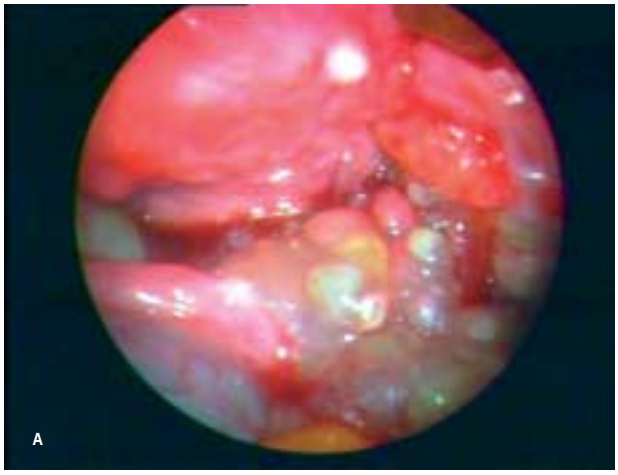


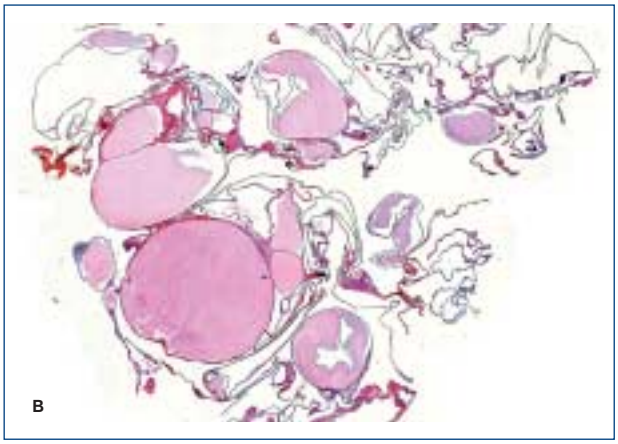


**Figur 1A.** Laparoskopisk billede af multicystisk peritonealt mesoteliom med uterus i baggrunden. B. Mikroskopisk billede af multicystisk peritonealt mesoteliom. Hæmatoxylin.eosin, × 20.

i vævet. Ætiologien er ukendt, og det diskuteres i litteraturen om læsionen er en reel neoplasi udgået fra mesotel, eller om den er en nonneoplastisk reaktiv tilstand. Tilstanden menes muligvis at være påvirkelig af hormonelle ændringer i organismens østrogen- og eller androgenbalance [3]. MPM forløber ofte subklinisk, men kan begynde med akut abdomen [2] og forekommer hyppigst hos kvinder i den fertile og præmenopausale alder. Operationsindikationen er ofte mistanke om ovarietumorer [2, 4]. Diagnosen stilles sjældent præoperativt, men derimod per- eller postoperativt efter histologisk undersøgelse eller som tilfældigt fund ved obduktion. Behandlingen er primært kirurgi, men individualiseres, idet MPM ofte ses at recidivere efter kirurgisk behandling. I enkelte tilfælde har man forsøgt kirurgiske debulking suppleret med kemo- og hypertermisk behandling. Langtidsopfølgning savnes, og dermed savnes dokumenteret effekt af behandlingen. Ved residiv har hormonbehandling med antiøstrogen, gonadotropinanaloger eller skleroterapi med tetracykliner været forsøgt [2, 4]. En af de vigtigste differentialdiagnoser er malignt mesoteliom. Malign transformation af MPM er yderst sjælden og kun enkelte tilfælde er beskrevet i litteraturen [5].

## Konklusion

MPM er en benign læsion, som oftest har et indolent forløb, men kan recidivere og i sjældne tilfælde transformere malignt. Vigtigt er det at kende MPM, idet billedet før og under operationen kan give anledning til overvejelser om en lang række tilstande herunder f.eks. peritoneale metastaser. Dette kan føre til unødvendige, drastiske tiltag.


## Summary

Hanne Christensen & Marianne Waldstrøm:
**Multicystic Peritoneal Mesothelioma is an uncommon lesion that is most often discovered incidentally**
Ugeskr Læger 2008;170(11):958

Symptoms are unusual. The lesion is benign with a favourable prognosis but local recurrence is reported not to be rare, and in a few cases malignant transformation has been described.


Korrespondance: *Hanne Christensen,* Herluf Trolles Vej 233B, DK-5220 Odense SØ. E-mail: hanne.christensen@dadlnet.dk

Antaget: 2. december 2006
Interessekonflikter: Ingen

**Litteratur**


1. Urbanczyk K, Skotnisczny K, Kucinski J et al. Mesothelial inclucions cyst (so-called cystic mesothelioma) – a clinicopathological analysis of six cases. Pol J Patholol 2005;56.2:81-7.
2. Zotalis G, Nayar R, Hicks D. Leiomyomatosis disseminates, endometriosis, and multicystic mesothelioma: an unsual association. Int J Gynecol Pathol 1998;17:178-82.
3. Safiolas MC, Constantinos K, Michael S el al. Benign multicystic peritoneal mesothelioma: a case report and review of the literature. World J Gastroenterol 2006;12:5739-42.
4. Søreide JA, Søreide K, Kørner H et al. Benign peritonealt cystisk mesothelioma. World J Surg 2006;30:560-6.
5. Gonzales-Moreno S, Yan H, Alcorn KW et al. Malignant transformation of "benign" cystic mesothelioma of peritoneum. J Surg Oncol 2002;79:243-51.