Organisk kataton tilstand efter apopleksi

Reservelæge Anders Jørgensen & overlæge Martin Balslev Jørgensen

KASUISTIK

Rigshospitalet, Psykiatrisk Center

Katatoni ses ved psykiske sygdomme, herunder bipolær affektiv sindslidelse og skizofreni, men kan også opstå på baggrund af organisk hjernepåvirkning ved f.eks. infektiøs, metabolisk eller vaskulær sygdom [1, 2]. Symptomerne omfatter stupor (ubevægelighed) og mutisme (ingen reaktion på tiltale) hos en vågen patient, negativisme (manglende kooperation og krampagtig modstand ved fysisk manipulation (*gegenhalten*)), rigiditet, bizarre positurer, stereotypier (repetitive, ikkemålrettede bevægelser) og ekkolali (ufrivillig gentagelse af andres udsagn) samt anden adfærd af »meningsløs« karakter [1]. Det neurofysiologiske grundlag for katatoni er ikke kendt [3]. Organisk katatoni er en sjælden tilstand, der så vidt vi ved ikke tidligere er beskrevet i Ugeskrift for Læger. Vi præsenterer et tilfælde af katatoni efter tidligere apopleksi.

SYGEHISTORIE

En 61-årig psykisk rask mand blev i november 2005 indlagt med apopleksi. Computertomografi viste højresidig frontotemporal infarkt. Patienten modtog vanlig behandling og blev genoptrænet til at klare dagligdagsaktiviteter og gangfunktion med støtte.

I august 2006 blev patienten indlagt under diagnosen psykotisk depression, som svandt under behandling med antidepressiva og antipsykotika. I april 2007 blev patienten igen indlagt pga. depressive symptomer, som nu var ledsaget af atypiske, tvangsprægede anfald af hyperventilation. Der tilkom stereotype bevægelser og vredesudbrud, hvor patienten slog ud. Over 14 dage gik han fra at kunne gå relativt frit omkring til en vegetativ tilstand, hvor han var stuporøs, mutistisk, universelt rigid og svedende. Han ophørte med at tage føde til sig og måtte ernæres via nasalsonde og senere perkutan endoskopisk gastrostomi (PEG)-sonde. Klinisk blev tilstanden ikke opfattet som depressiv stupor. Der var korte episoder med pludselig kontaktbarhed, og patienten fulgte undertiden undersøgeren stift med øjnene, men han svarede ikke eller kun med enstavelsesord. Der var tilfælde, hvor han repeterede meningsløse lyde, f.eks. »an-bul«, »fa-ra«. Man behandlede med serotoningenoptagelseshæmmere og risperidon uden effekt.

Patienten blev overflyttet til Neurologisk Afdeling for at udelukke anden organisk sygdom. Klinisk fandtes ingen tegn på ny apopleksi og computertomografier var uden tegn på nye infarkter. Elektroencefalogram (EEG) udelukkede nonkonvulsiv status epilepticus. Forløbet blev kompliceret af pneumoni, som responderede på antibiotika. Da Psykiatrisk Afdeling fortsat fandt tilstanden uforklaret, blev der suppleret med magnetisk resonans-skanning af cerebrum, der bekræftede de computertomografiske fund (**Figur 1**). Lumbalpunktur udelukkede encephalitis og kontrol-EEG var normalt.

Efter aftale blev patienten i juni overflyttet til Psykiatrisk Center Rigshospitalet med henblik på *second opinion* og eventuelt elektrokonvulsiv terapi (ECT). Ved ankomsten var patienten undervægtig på trods af PEG-sonde. Neurologisk fandtes universelt øget tonus med tandhjulsrigiditet på den paretiske venstre side og blyrørsagtig rigiditet på højre. Patienten kunne tage undersøgernes hånd med sin højre, men holdt krampagtigt fast uden at kunne give slip. På mistanke om et parkinsonistisk element i rigiditeten seponeredes risperidon uden effekt. Der udførtes *single photon emission computed tomography* af den cerebrale blodgennemstrømning, som viste lokal hypoperfusion svarende til infarktområderne. På mistanke om kataton tilstand, der var baseret på tilstedeværelsen af stupor, mutisme, negativisme, rigiditet og stereotypier, gav man to mg alprazolam i sonden med eklatant effekt. Patienten kunne i nogle timer selv tage et glas vand og drikke, men efterfølgende doser medførte kun sedation. Man påbegyndte bilateral ECT, og efter tre behandlinger kunne patienten mobiliseres til kørestol og sad glad og smilende på stuen. Patienten svarede relevant på tiltale med enstavelses-

FIGUR 1

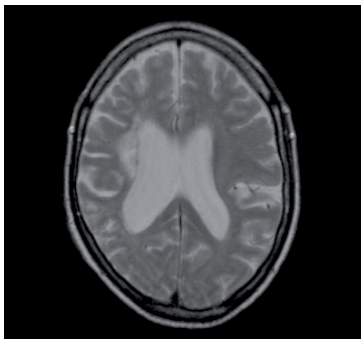

Magnetisk resonans-skanning af cerebrum med infarktfølger i højre hemisfære.

ord, og senere kunne han beskrive sine oplevelser under perioden, hvor han var stuporøs. Efter otte behandlinger var de katatone symptomer forsvundet. Patienten blev udskrevet til lokalt sygehus med henblik på fortsat genoptræning og vedligeholdelses-ECT hver 14. dag. Ved udskrivelsen kunne han stå med støtte, kooperere aktivt til træning og spise selv i sufficiente mængder. To måneder efter var han fortsat i bedring.

Organisk katatoni er differentialdiagnose ved tilstande, hvor der foreligger organisk hjernepåvirkning, og hvor patienten udviser symptomer som beskrevet i indledningen. Tilsvarende bør organisk hjernepåvirkning udelukkes hos patienter med katatone symptomer uden sikker psykiatrisk årsag. Behandlingen af katatoni omfatter potente benzodiazepiner og ECT, hvoraf sidstnævnte formentlig er mest effektiv [1]. Der er formentlig højere risiko for recidiv ved organisk katatoni, hvorfor behandlingen bør fortsættes i en periode efter de katatone symptomer er forsvundet [4].

KORRESPONDANCE: *Anders Jørgensen,* Psykiatrisk Center, Rigshospitalet, DK-2100 København Ø. E-mail: aj@dadlnet.dk

ANTAGET: 12. december 2007

INTERESSEKONFLIKTER: Ingen

TAKSIGELSER: Tak til overlæge *Stig Kastberg* og overlæge *Karsten Ellemann* for kritisk gennemlæsning og kommentarer til manuskriptet.

LITTERATUR

1. Fink M, Taylor MA. The many varieties of catatonia. Eur Arch Psychiatry Clin Neurosci 2001;251 Suppl 1:I8-13.
2. Carroll BT, Anfinson TJ, Kennedy JC et al. Catatonic disorder due to general medical conditions. J Neuropsychiatry Clin Neurosci 1994;6:122-33.
3. Northoff G. Catatonia and neuroleptic malignant syndrome: Psychopathology and pathophysiology. J Neural Transm 2002;109:1453-67.
4. Swartz CM, Acosta D, Bashir A. Diminished ECT response in catatonia due to chronic neurologic condition. J ECT 2003;19:110-4.

Proteintabende enteropati forårsaget af torakal cyste

Reservelæge Atef Kinani, overlæge Troels Havelund & klinikchef Torben Knudsen

KASUISTIK

Sydvestjysk Sygehus, Esbjerg, Medicinsk Område, Medicinsk Gastroenterologisk Afdeling, og Odense Universitetshospital, Medicinsk Gastroenterologisk Afdeling

Proteintabende enteropati karakteriseres af et excessivt tab af plasmaprotein til mave-tarm-kanalen. Tilstanden ses ved en række intestinale og ekstraintestinale sygdomme, såsom inflammatoriske tarmsygdomme, cøliaki, systemisk lupus erythematosus samt ved tilstande, der er karakteriseret ved obstruktion af tarmens lymfedrænage. I det følgende refereres et tilfælde af intestinalt proteintab sekundært til en cyste i relation til ductus thoracicus.

SYGEHISTORIE

En 58-årig mand blev henvist for bilaterale underekstremitetsødemer, der var opstået gradvist igennem 5-6 år. Der var kortvarigt effekt af diuretika. Biokemisk fandtes normale lever- og nyreparametre. Der var ingen proteinuri. Serumalbumin 416 mikromol/l (referenceværdi 550-760 mikromol/l). Serum IgA 0,46 g/l (referenceværdi 0,70-4,30 g/l). Serum IgG 2,2 g/l (referenceværdi 6,1-14,9 g/l). Serum IgM 0,32 g/l (referenceværdi 0,39-2,08 g/l).

Røntgen af thorax viste en afrundet cystisk proces paravertebralt på venstre side. Dette bekræftedes ved computertomografi (CT) af thorax og abdomen, hvor der påvistes en cystisk proces paraaortalt i venstre side af thorax med en diameter på cirka 6 cm. Lungefunktionsundersøgelse var normal og ekkokardiografi uden tegn på hjertesygdom. Knoglemarvsundersøgelse var normal.

Der blev fortaget CT-vejledt biopsi og drænage af thoraxcysten med udtømmelse af 140 ml væske. Cytologisk analyse af aspiratet var uden tegn på malignitet, men der var forandringer, som var forenelige med lymfangiom.

På mistanke om gastrointestinalt proteintab blev patienten herefter henvist til gastroenterologisk ambulatorium. Gastroskopi med duodenal biopsi samt koloskopi viste normale forhold. Ved tyndtarmpassage påvistes divertikler i jejunum, men duodenalt aspirat var uden tegn på bakteriel overvækst. Der fandtes negative gliadin- og transglutaminaseantistoffer. Gastrointestinalt proteintab blev målt med ^{111}Indium-mærket transferrin. Der blev foretaget scintigrafi af abdomen med tomografisk optagelse, helkrops-retentionsmåling og plasmaaktivitetsmåling. Undersøgelsen viste et proteintab på 12,5% over 96 timer, hvilket betegnes som et moderat tab (der foreligger intet veldokumenteret referenceinterval). Kapselendoskopi viste lymfangiektasi i jejunum (**Figur 1**). Efterfølgende computertomografi af thorax viste, at den torakale cyste var gendannet, hvorfor patienten blev henvist til operation. Cysten blev excideret, og histologisk undersøgelse viste blot celle-