Lymfocytær hypofysitis på baggrund af behandling med ipilimumab

Henrik Holm Thomsen

KASUISTIK

Medicinsk Endokrinologisk Afdeling, Aarhus Universitetshospital

Et nyt onkologisk lægemiddel, ipilimumab, med virkning på immunresponset anvendes i behandlingen af specielt metastaserende melanom, hvor det forlænger overlevelsen i forhold til gængse behandlingsregimer [1, 2]. Virkningsmekanismen er blokering af aktiverede cytotoksisk T-lymfocyt-antigen 4-receptorer (**Figur 1**), og det formodes, at den onkologiske effekt knytter sig til den samtidige aktivering af immunresponset [3].

Behandlingen medfører bivirkninger hos mere end tre fjerdedele af patienterne, hvoraf de hyppigste er udslæt og diare. Disse bivirkninger er oftest forbigående og medfører sjældent problemer. Mere alvorligt kan behandlingen medføre lymfocytær inflammation i forskellige væv og være årsag til organdysfunktioner, såsom lymfocytær hypofysitis, hepatitis og enterokolitis [4].

SYGEHISTORIER

I. En 67-årig mand fik påvist okulært melanom uden tegn til spredning. Han blev behandlet med brakyterapi og adjuverende transpapillær termoterapi. Sidenhen fik han metastaserende recidiv, og der blev foretaget enukleation og givet kemoterapi. På trods af dette var der tumorvækst, og andenlinjebehandling med ipilimumab initieredes.

Patienten tålte behandlingen godt, men umiddelbart før administration af fjerde serie fandt man ved kontrolblodprøver en koncentration af P-kortisol på 20 nmol/l (referenceinterval: 171-536 nmol/l), af adrenokortikotropt hormon på 6 ng/l (reference: < 46 ng/l), totalthyroxin 69 nmol/l (referenceinterval: 60-140 nmol/l), af thyroideastimulerende hormon på 0,10 × 10^3 IE/l (referenceinterval: 0,3 × 10^3-4,5 × 10^3 IE/l), af totaltestosteron på 0,09 nmol/l (referenceinterval: 8,9-31 nmol/l), af luteiniserende hormon på 0,2 IE/l (referenceinterval: 1,7-8,6 IE/l) og af prolaktin på 19 × 10^3 IE/l (referenceinterval: 80 × 10^3-460 × 10^3 IE/l). Der var ingen forudgående hovedpine eller synsforstyrrelser, ligesom der heller ikke var tegn på påvirket hypofysefunktion i sygehistorien. Der blev behandlet med prednisolon, som blev udtrappet og erstattet med nærfysiologiske doser af hydrokortison. Samtidig påbegyndtes substitution med levothyroxin. Efterfølgende udvikledes der tegn til ipilimumabudløst kolitis og svær diare (fækalkoncentration af calprotectin 1.782 mg/kg (reference: < 50 mg/kg), men tilstanden responderede godt på prednisolonbehandling. Aktuelt var patienten i velbefindende.

II. En 79-årig mand blev opereret for et lymfeknudenegativt nodulært malignt melanom i huden på ryggen. Året efter fik han cikatricielt og sidenhen også lokoregionale recidiver. Flere operationer og behandling med kemoterapi kunne ikke forhindre tumorvækst og fjernmetastasering. Som *compassionate use* påbegyndte man behandling med ipilimumab.

Patienten fik mavesmerter, almen utilpashed og

FIGUR 1

De antigenpræsenterende celler reguleres kompetitivt af B7-1 (CD80) og B7-2 (CD86) via CD28 og CTLA-4, hvilket fører til henholdsvis induktion (**A**) og hæmning (**B**) af celleproliferation. Ved blokering af CTLA-4 fjernes hæmningen, hvilket resulterer i T-celle-aktivering, proliferation og auto-immunitet (**C**).

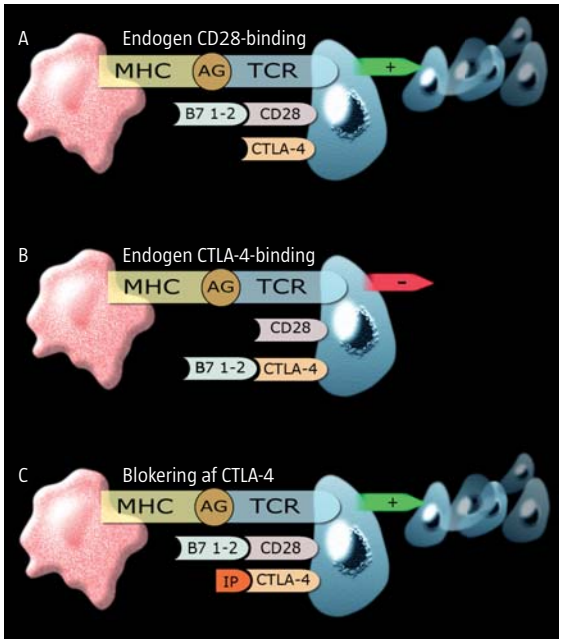

AG = antigen; CTLA = cytotoksisk T-lymfocyt-antigen; IP = ipilimumab; MHC = *major histocompatibility complex*; TCR = T-celle-receptor.

hypotension. Tilstanden tolkedes initialt som svær sepsis med ukendt fokus, og efter konferering med den behandlende onkologiske afdeling blev der efter fem dage taget blodprøver, der tydede på påvirkning af hypofysefunktionen. Man fandt en koncentration af P-kortisol på 22 nmol/l (referenceinterval: 171-536 nmol/l), af adrenokortikotropt hormon på < 5 ng/l (reference: < 46 ng/l), af thyroideastimulerende hormon på 0,27 × 10^3 IE/l (referenceinterval: 0,3 × 10^3-4,5 × 10^3 IE/l), frit thyroxin 7 pmol/l (referenceinterval: 12-21 pmol/l), af prolaktin på 21 × 10^3 IE/l (referenceinterval: 80-460 IE/l) og af luteiniserende hormon på 0,9 IE/l (referenceinterval: 1,7-8,6 IE/l). En adrenokortikotropt hormon-stimulationstest (synachten) konfirmerede binyrebarkinsufficiens med et 30-minutters P-kortisol-niveau på 112 nmol/l (reference: > 500 nmol/l).

Der substitueredes med prednisolon og levothyroxin. Patienten havde dog fortsat tumorprogression med et fatalt forløb.

KONKLUSION

Brug af ipilimumab er et nyt onkologisk behandlingsprincip mod metastaserende melanom og andre cancertyper. Overlevelsen er betydeligt forlænget i forhold til de gængse behandlingsprincipper. Formodede immunrelaterede bivirkninger, som f.eks. hepatitis, hypofysitis, tyroiditis og enterokolitis ses hos ca. 25% [5]. Det er vigtigt, at disse bivirkninger diagnosticeres hurtigt, idet de har terapeutiske konsekvenser. Behandlingen fordrer samarbejde mellem flere specialer.

Hypofysitis er ofte asymptomatisk, men kan medføre svær hovedpine og synsforstyrrelser samt udfald på en eller flere hormonelle akser. Ipilimumabinduceret hypofysitis har ofte et godartet forløb, og mange patienter kan efter uger til måneder trappes ud af substitutionsbehandlingen.

KORRESPONDANCE: *Henrik Holm Thomsen,* Medicinsk Endokrinologisk Afdeling, Aarhus Universitetshospital, Nørrebrogade 44, 8000 Aarhus C.
E-mail: hehoth@gmail.com
ANTAGET: 1. februar 2012
FØRST PÅ NETTET: 19. marts 2012
INTERESSEKONFLIKTER: Forfatterens ICMJE-formular er tilgængelig sammen med artiklen på Ugeskriftet.dk

LITTERATUR

1. Wolchok JD, Neyns B, Linette G et al. Ipilimumab monotherapy in patients with pretreated advanced melanoma: a randomised, double-blind, multicentre, phase 2, dose-ranging study. Lancet Oncol 2010;11:155-64.
2. Hoos A, Ibrahim R, Korman A et al, Development of ipilimumab: contribution to a new paradigm for cancer immunotherapy. Semin Oncol 2010;37:533-54.
3. Movva S, Verschraegen C. The monoclonal antibody to cytotoxic T lymphocyte antigen 4, ipilimumab (MDX-010), a novel treatment strategy in cancer management. Expert Opin Biol Ther 2009;9:231-41.
4. Kaehler KC, Piel S, Livingstone E et al. Update on immunologic therapy with anti-CTLA-4 antibodies in melanoma: identification of clinical and biological response patterns, immune-related adverse events, and their management. Semin Oncol 2010;37:485-98.

Brakioradial pruritus behandlet effektivt med gabapentin

Kristine Appel Uldall Pallesen & Anette Bygum

KASUISTIK

Hudafdeling I og Allergicentret, Odense Universitetshospital

Brakioradial pruritus er et karakteristisk sygdomsbillede med intens dyb kløe og ofte kriblende og brændende fornemmelse lokaliseret dorsolateralt på armene. Tilstanden forekommer fortrinsvis sidst på sommeren hos personer med lys hudtype og menes at være sekundær til UV-bestråling.

Degenerative forandringer af cervikalcolumna med sekundær nerverodskompression kan være medvirkende til symptomerne. Vi gør opmærksom på denne diagnose ud fra de klassiske symptomer, som præsenteres i denne sygehistorie sammen med et overbevisende behandlingsrespons på gabapentin.

SYGEHISTORIE

En 57-årig kvinde blev henvist til vurdering af kløe lateralt på overarmene og dorsalt på underarmene igennem 15 år. Patienten oplevede en ubehagelig stikkende, prikkende og brændende fornemmelse i huden overvejende i sommermånederne. De seneste år havde symptomerne været til stede hele året og havde bredt sig til nakken og den øverste del af truncus. Kløe og dysæstesi forekom dagligt og forværredes i løbet af dagen med maksimum om aftenen. Hudsymptomerne var søgt behandlet med lokalsteroider gruppe II-IV, lokalbedøvende gel (lidocain) og kolde ispakninger (*ice pack sign*) (**Figur 1**). Patien-