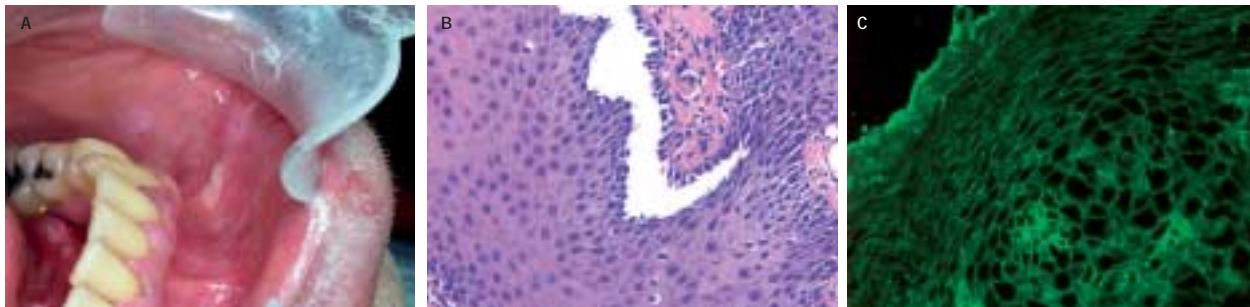


## Månedens billede



En tidligere rask 53-årig mand fik vedholdende smertefulde erosioner i mundhulen (**Figur 1A**) En biopsi bekræfter diagnosen pemphigus vulgaris.

Pemphigus vulgaris er en autoimmun, bulløs sygdom, hvor der dannes immunglobulin G (IgG)-autoantistoffer mod keratinocytternes overflade, mere specifikt dannes der autoantistoffer mod transmembrane glukoproteiner i desmosomerne. Autoantistofferne medfører tab af adhæsion mellem keratinocytter, hvilket forårsager intraepidermal blæredannelse.

Keratinocytterne mister lateral desmosomal kontakt med deres naboer, men fastholder kontakt til basalmembranen via hemidesmosomer, hvilket histologisk giver et karakteristisk stakitudseende (Figur 1B).

Ved immunofluorescens visualiseres IgG-autoantistofferne mod keratinocytternes overflade (Figur 1C).

*Læge Nannie Bangsgaard  
Dermato-allergologisk Afdeling,  
Gentofte Hospital  
E-mail: Nanban01@geb.regionh.dk  
Overlæge Kristian Rossen  
Patologiafdelingen, Gentofte Hospital  
Overlæge Lone Skov  
Dermato-allergologisk Afdeling,  
Gentofte Hospital  
Tandlæge Lis Andersen Tørpet*

Månedens billede redigeres af:  
*Tove Agner, Margrethe Herning, Jens Otto Lund,  
Margit Mantoni og Peter Skinhøj.*