

## VIDENSKAB OG PRAKSIS | OVERSIGTSARTIKEL

grund i erfaringer med UL-vejledt ILP i behandlingen af benigne knuder i glandula thyroidea [5] har vi introduceret behandlingen til højt selekterede patienter med et solitært parathyroideaadenom. I **Figur 1** vises serumkoncentrationer af ioniseret calcium og PTH før og efter i alt tre behandlinger med ILP givet med fire ugers intervaller hos en 87-årig kvinde med PHPT og væsentlig komorbiditet, som kontraindicerede operation [4]. Behandlingen var vellykket og uden bivirkninger, og patienten var normokalkæmisk tre måneder efter sidste behandling. Erfaringerne med UL-vejledt ILP i behandlingen af PHPT er stadig kun beskedne, men korttidsresultaterne er dog så lovende, at metoden udgør et behandlingsalternativ til patienter, hos hvem man må afstå fra kirurgi. Endvidere forudsættes der entydig identifikation af et solitært adenom.

Udviklingen af nyere, skånsomme, minimalt invasive teknikker med reduceret operationstid eller operation i lokal-anæstesi ved konkordante præoperative lokaliseringsprocedurer med identifikation af solitær parathyroideatumor vil i løbet af de kommende år næsten overflødig gøre interventionel UL. Erfaringen viser dog, at nyere teknikker ikke implementeres fra den ene dag til den anden, og geografi vil i år-

tier frem stadig betyde, at der – trods frit sygehusvalg – ikke er lige adgang til forskellige behandlingsmodaliteter. Så længe operation i lokal-anæstesi ikke er et rutinetilbud, vil der fortsat være et mindre antal kandidater til UL-vejlede procedurer. Den fortsatte udvikling bør bibeholdes på få centre, hvor man har ekspertise i og interesse for området.

Korrespondance: Finn Noe Bennedbæk, Medicinsk Endokrinologisk Afdeling J, Amtssygehuset i Herlev, DK-2730 Herlev. E-mail: finn.benedbaek@mail.tele.dk

Antaget: 29. oktober 2004

Interessekonflikter: Ingen angivet

#### Litteratur

1. Solbiati L, Giangrande A, de Pra L et al. Percutaneous ethanol injection of parathyroid tumors under US guidance: treatment for secondary hyperparathyroidism. *Radiology* 1985;155:607-10.
2. Karstrup S. Ultrasonically guided localization, tissue verification, and percutaneous treatment of parathyroid tumours. *Dan Med Bull* 1995;42:175-91.
3. Harman CR, Grant CS, Hay ID et al. Indications, technique, and efficacy of alcohol injection of enlarged parathyroid glands in patients with primary hyperparathyroidism. *Surgery* 1998;124:1011-9.
4. Bennedbæk FN, Karstrup S, Hegedus L. Ultrasound guided laser ablation of a parathyroid adenoma. *Br J Radiol* 2001;74:905-7.
5. Døssing H, Bennedbæk FN, Karstrup S et al. Benign solitary solid cold thyroid nodules: US-guided interstitial laser photocoagulation – initial experience. *Radiology* 2002;225:53-7.

## Ny teknik ved behandling af primær hyperparatyroidisme

Overlæge Peer Christiansen & overlæge Charlotte L. Møllerup

Århus Universitetshospital, Århus Sygehus, Mamma- og endokrin-kirurgisk Sektion, Kirurgisk Afdeling L, og H:S Rigshospitalet, Mamma- og endokrinkirurgisk Klinik CE

#### Resume

Guldstandarden ved operativ behandling af primær hyperparatyroidisme er bilateral halseksploration med frilægning af alle fire glandler. På baggrund af forbedret billeddiagnostik med højopløsningsultralydskanning og sestamibiscintigrafi samt mulighed for intraoperativ parathyroideahormonmåling er der fremkommet nye fokuserede minimalt invasive operationsmetoder med såvel konventionel som endoskopisk teknik. Der er også beskrevet torakoskopiske indgreb for mediastinale parathyroideaadenomer, og endelig er alkohol- og laserablation lanceret som alternativer til kirurgi. Der gives et overblik over de forskellige metoder. Indikationer og kontraindikationer for minimalt invasiv paratyroidektomi ligger ikke fast, men forekomst af struma, tidligere halskirurgi og mistanke om multiglandulær sygdom taler imod anvendelsen. Den foreliggende dokumentation for sikkerhed og effektivitet for metoderne er utilstrækkelig, og dette spørgsmål vil først kunne besvares, når der foreligger resultater fra randomiserede studier.

Guldstandarden for operation ved primær hyperparatyroidisme (PHPT) er bilateral halseksploration med frilægning af alle fire parathyroideakirtler. Ved adenom, som er årsag til sygdommen hos ca. 85%, fjernes kun den pågældende kirtel. Ved hyperplasi bortopereres som regel  $3\frac{1}{2}$  glandler. Med denne strategi uden præoperative lokaliseringsstudier er succesraten høj med kurativt resultat hos 95-97% af patienterne [1]. Indgrebet udføres igennem en 4-5 cm lang incision med et godt kosmetisk resultat. Indlæggelsestiden er typisk 2-4 dage, og der er få postoperative komplikationer.

Billeddiagnostisk er der i de seneste ti år sket en markant udvikling. Det er i dag muligt at lokalisere parathyroideaadenomer hos hovedparten af patienter med PHPT ved højopløsningsultralydskanning (UL) [2] og/eller sestamibiscintigrafi [3]. Disse undersøgelser har en høj diagnostisk sensitivitet og specificitet, og ved konkordante resultater er der positive prædiktive værdier på op mod 100% [2, 4]. Dette har tilskyndet til udvikling af nye operative teknikker, såkaldt minimalt invasiv parathyroideakirurgi (MIP), der omfatter unilateral eksploration, radioguidet operation (operation vejledt af gamma-probe efter sestamibiindgift) og videoassisteret endoskopisk paratyroidektomi. Derudover er der fremkommet ikkeoperative teknikker såsom alkohol- og laserablation.

## VIDENSKAB OG PRAKSIS | OVERSIGTSARTIKEL

Formålet med denne artikel er at give et overblik over disse nye behandlingsteknikker og at sætte dem i relation til den traditionelle kirurgiske behandling.

### Materiale og metoder

De nye behandlingsmetoder beskrives kort, og den foreliggende evidens for anvendelsen fremlægges. Som baggrund er der pr. 1. maj 2004 foretaget en søgning på MEDLINE med søgekriterierne: (*hyperparathyroidism* OR *parathyroid\**) AND (*endoscop\** OR *video\** OR [*minimal\** AND *invasive*] OR *unilateral* OR *radio\** OR [*direct\** *parathyroidectomy*] OR *thoracoscop\**). Samtidig blev der søgt på Cochrane-biblioteket med søgeordet paratyroidectomy. For ikkeoperative behandlingsteknikker er der på MEDLINE anvendt søgekriterierne: (*hyperparathyroidism* OR *parathyroid\**) AND (*ethanol\** OR *alcohol\** OR *laser\**). Kun engelsk- eller dansksprogede artikler med abstrakter er medtaget. Når søgeord er markeret med \* betyder det, at alle mulige endelser på ordet inkluderes. Artikler, der er medtaget i internationale *reviews*, men ikke kommer frem ved vores søgning, er også inkluderet.

### Minimalt invasiv parathyroideakirurgi

#### Konventionel operativ teknik

Den etablerede standard med bilateral eksploration (BE) ved operation for PHPT blev allerede udfordret i 1980'erne af *Tibblin et al* [5]. De undlod eksploration på den modsatte side, hvis de på den første side fandt et adenom. Fundet blev bekræftet med frysemikroskopi kombineret med farvemethoden »oil-red-O«. Der udførtes ikke lokaliseringsstudier, hvorfor kun ca. halvdelen af patienterne undgik bilateral eksploration.

#### Unilateral fokuseret operation

Konventionel operativ teknik (KO) vandt ikke rigtigt indpas, men de forbedrede lokaliseringsmuligheder i 1990'erne har ledt til fornyet interesse for mere målrettede operationer. Størst udbredelse har den unilaterale fokuserede operation (FO) vundet [6]. Ved denne metode går man ind via en lille lateral incision (1,5-2 cm). Patientens nakke ekstenderes ikke i samme grad som ved den konventionelle teknik, og adgangen til operationsfeltet skabes imellem m. sternocleidomastoideus og prætrakealmuskulaturen. Mange anvender peroperativ UL, og som regel benyttes peroperativ bestemmelse af parathyroideahormon (iPTH) efter fjernelse af et adenom som kontrol af, at patienten ikke har multiglandulær sygdom. Er faldet i iPTH i løbet af 5-10 min ikke mindst 50-80% [7], er der stor sandsynlighed for, at der er mere end en patologisk kirtel, hvilket derfor som regel fører til, at incisionen udvides og bilateral eksploration udføres. FO kan evt. udføres i lokalanæstesi [8] og ambulat [9].

#### Radioguidet fokuseret operation

FO kan kombineres med peroperativ lokalisering med technetiummærket sestamibi. Radioguidet fokuseret operation (RFO) forudsætter, at der 1½-3 timer før indgrebet indgives

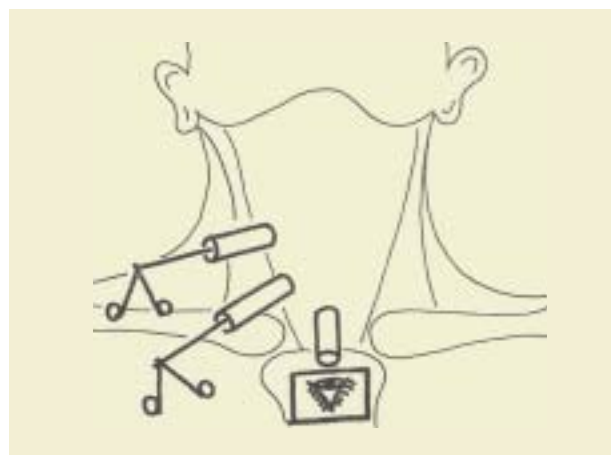
500-750 MBq af stoffet. Aktiviteten i den patologiske glandel detekteres med gammaprobe [10]. Den operative teknik er i øvrigt som beskrevet for FO. Metoden udføres ofte i lokalanæstesi.

### Endoskopisk operation

Denne metode blev beskrevet i 1996 af *Gagner* [11]. Lejringen er som ved FO. Endoskopisk operation (EO) udføres under CO<sub>2</sub>-insufflation. Den første 5-mm-trokar anbringes i midtlinjen lige over inscisura jugularis. Den placeres under platysma, og når den er på plads, skabes et rum foran prætrakealmusklerne ved hjælp af stumpdissektion med spidsen af skopet og hjulpet af et overtryk på 12-15 mmHg. Herefter indføres to evt. tre 2-3-mm-trokarer til instrumentering (**Figur 1**). Som ved FO dissekeres ned mellem m. sternocleidomastoideus og prætrakealmusklerne. Denne del af operationen udføres med et reduceret tryk på 8-10 mmHg. Små adenomer kan fjernes igennem 5-mm-porten, mens fjernelse af større forandringer fordrer en mindre udvidelse af den centrale incision. Metoden kan benyttes bilateralt og udføres i generel anæstesi.

### Videoassisteret operation med central adgang

Ved den videoassisterede operation med central adgang (VOC), som er udviklet af *Miccoli et al*, udføres en del af operationen åbent og en del med endoskopisk teknik [13]. Gennem en 15 mm lang incision over jugulum åbnes der imellem prætrakealmusklerne. Der placeres en 10-mm-trokar og appliceres et kortvarigt CO<sub>2</sub>-tryk på 12 mmHg, hvorved et spatium omkring thyroidea etableres. Man fjerner nu trokaren og arbejder videoassisteret igennem den lille incision med fine instrumenter og et 5-mm-endoskop (**Figur 2**). Der kan eksploreres på begge sider. Som regel benyttes der generel anæstesi, men lokalbedøvelse kan anvendes [14]. I en modificeret version indføres 5-mm-optikken igennem en trokar, som anbringes kaudalt for den primære incision [14]. På den måde får man et større operativt felt til rådighed.



Figur 1. Endoskopisk højresidig paratyroidectomi med Gagners metode. Gengivelse af Fig. 1 i [12]. Reproduceret med tilladelse fra Springer-Verlag og forfatterne.

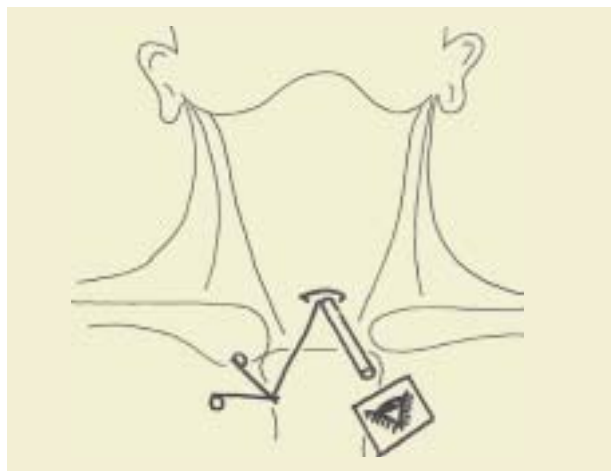## VIDENSKAB OG PRAKSIS | OVERSIGTSARTIKEL

**Videoassisteret operation med lateral adgang**

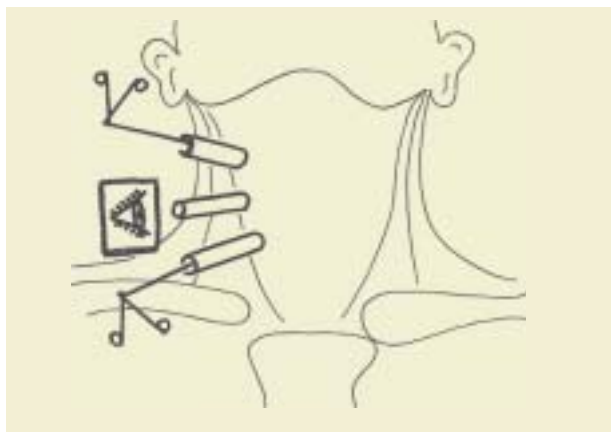
Metoden videoassisteret operation med lateral adgang (VOL), der er udviklet af *Henry et al* [15], er tidligere beskrevet i Ugeskriftet [16]. Igen undlades ekstension af nakken ved lejrning. Der anlægges en 12-mm-incision ved forkanten af m. sternocleidomastoideus. Dissektionen udføres medialt for denne muskel til rummet omkring thyroidea. Herefter indføres en 10-mm trokar med tilhørende optik. To 2-3-mm-trokarer placeres over og under optikken ved kanten af sternocleididen til instrumenteringen (**Figur 3**). Der benyttes et overtryk på 8 mmHg (CO<sub>2</sub>). Når adenomet er frilagt (**Figur 4**) fjernes trokar og optik, og den sidste del af operationen med afligering af karrene m.m. foretages åbent. Man kan dog også udføre den sidste del af operationen endoskopisk. Det er muligt at eksplorere begge glandler på den pågældende side, men finder man ikke et adenom, vil man som regel konvertere til åben procedure.

**Sikkerhed og effektivitet af minimalt invasiv parathyroideakirurgi**

I alt 289 referencer modsvarer de anvendte søgekriterier. Af

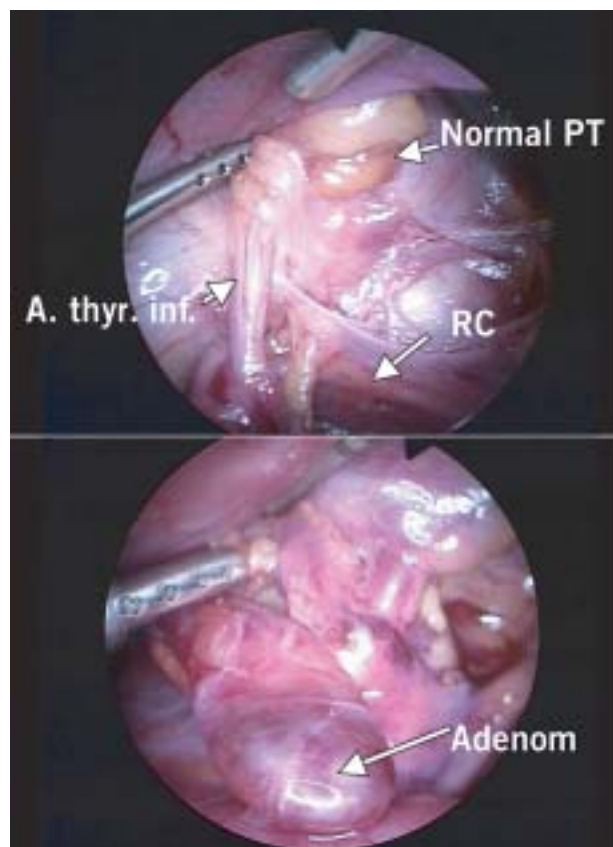


**Figur 2.** Videoassisteret parathyroidektomi med central adgang. Gengivelse af Fig. 5 i [12]. Reproduceret med tilladelse fra Springer-Verlag og forfatterne.



**Figur 3.** Videoassisteret højresidig parathyroidektomi med lateral adgang. Gengivelse af Fig. 5 i [12]. Reproduceret med tilladelse fra Springer-Verlag og forfatterne.

disse er 125 artikler, der beskriver patientmaterialer. I en oversigt fra 2001 [17] blev den foreliggende litteratur nøje gransket med henblik på effektivitet og sikkerhed af MIP sammenlignet med BE af en gruppe fra The Royal Australasian College of Surgeons. Deres søgning med kriterier, som svarer til dem vi har anvendt, strakte sig til august 2000. De havde som udgangspunkt 149 artikler, men efter gennemgang fandt de, at kun 31 artikler kunne inkluderes, og der var kun et randomiseret studium, hvor VOC og BE var sammenlignet [18]. De øvrige studier var ligeligt fordelt mellem case-kontrol-studier og patientserier uden kontrolmateriale (FO eller KO [21], RFO [4], EO, VOL eller VOC [6]). De fandt, at det randomiserede studium kun gav få entydige svar pga. et relativt lavt patientantal (n = 38). Effektiviteten for VOC synes dog at være lige så høj som for BE, og operationsvarigheden var kortere. Med hensyn til sikkerhed kunne der ikke drages konklusioner, idet antallet af komplikationer var lavt i begge grupper (VOC og BE): recurrensparese en ud af 0, hypokalcæmi en ud af tre, feber en ud af fire. Patienterne registrerede mindre smerte efter VOC end efter BE. I de øvrige arbejder blev der peget på, at fordelene ved MIP formentlig er: færre i generel anæstesi, mindre ekstensive halsindgreb, kortere indlæggelser og bedre kosmetik, men den australske gruppes samlede vurdering var, at større randomiserede undersøgelser skal foreligge, før ende-



**Figur 4.** Videoassisteret parathyroidektomi med lateral adgang. PT = parathyroideaglandel. RC = nervus recurrens.

## VIDENSKAB OG PRAKSIS | OVERSIGTSARTIKEL

Tabel 1. Minimalt invasiv parathyroidekirurgi sammenlignet med konventionel bilateral eksploration. Studier fra august 2000 og frem.

Reference	Studium	Intervention	n	Effektivitet <sup>a</sup>	Persisterende			Evidens-niveau	Konklusioner
					HPT	RC-parese <sup>b</sup>	Hypokalkæmi <sup>b</sup>		
Bergenfels <i>et al</i> [19]	Prospektivt, randomiseret	KO BE	47 44	29/47 (62%)	2 (4,3%) 1 (2,3%)	0 [2] 0 [1]	0 1 (2,3%) [2]	II	Færre symptomer på hypokalkæmi i de første postoperative døgn efter unilateral operation Kortere operationsvarigheder for patienter med adenom
Kacker <i>et al</i> [22]	Retrospektivt, case-kontrol	KO? BE	19 36	–	–	–	–	III-3	Unilateral operation (fuldstændig eksploration på en side) anbefales som standard
Burkey <i>et al</i> [20]	Prospektivt, ikke-randomiseret	KO? RFO <sup>d</sup> BE	50 50 50	36/50 (72%) 33/50 (66%)	0 1 (2,0%) 2 (4,0%)	0 0 0	0 0 1 (2,0%) [2]	III-2	Peroperativ brug af gammaprobe ingen fordel Peroperativ PTH-måling ingen fordel
Henry <i>et al</i> [21]	Retrospektivt, case-kontrol	VOL BE	80 68	68/80 (85%)	–	–	0 0 [3]	III-3	VOL er lige så effektivt som BE VOL giver færre smerter (p<0,05) VOL giver et bedre kosmetisk resultat
Udelsman [24]	Case-kontrol	FO <sup>e</sup> BE	255 401	226/255 (89%) (1%)	(3%) <sup>g</sup>	1 (0,4%) 3 (0,7%)	0 2 (0,5%)	III-3	Ambulant FO i lokalnæstesi anbefales som standard efter positiv lokalisering FO økonomisk besparende (50% billigere)
Agarwal <i>et al</i> [6]	Case-kontrol	FO BE	100 242	93/100 (93%)	3 (3,0%) 8 (3,3%)	0 [1] 3 (1,2%) [5]	0 (4) 3 (1,2%) [23]	III-3	FO sikker og effektiv hos patienter med sestamibi- og UL-påviste adenomer
Wong <i>et al</i> [25]	Case-kontrol	FO BE	11 15	9/11 (82%)	0 0	0 0	0 [0] 0 [29]	III-3	Med peroperativ PTH-måling er FO et effektivt alternativ til BE Lavere komplikationsrate ved FO Kortere operationsvarighed ved FO
Schulte <i>et al</i> [23]	Case-kontrol	FO/VOC <sup>f</sup> BE	63 200	61/63 (97%)	3 (4,8%) 3 (1,5%)	1 (1,6%) [1] 1 (0,5%)	0 2 (1,0%)	III-3	Minimalinvasiv en god procedure ved ældre patienter med positiv lokalisering Mindre velegnet i jodmangelområder

a) Antal minimalt invasive indgreb udført uden konvertering/antal intenderede indgreb. b) I parentes patienter med forbigående symptomer.

c) Studiet er ikke velegnet til at vurdere FO og RFO i forhold til BE, da der i BE-gruppen var 16 patienter, der fik foretaget unilateral eksploration (*image-guided*).

d) Der er formentlig foretaget konventionel eksploration på den opererede side. e) Operationer i lokalnæstesi.

f) Der er 30 FO og 33 VOC. Resultaterne angives samlet for gruppen. g) Der er ikke opgivet antal, kun procenttal uden decimal.

PTH: parathyroideahormon HPT: hyperparathyroidisme KO: konventionel operativ teknik BE: bilateral eksploration RFO: radioguidet fokuseret operation

VOL: videoassisteret operation med lateral adgang VOC: videoassisteret operation med central adgang FO: unilateral fokuseret operation

lige konklusioner om effektivitet og sikkerhed kan drages. Siden august 2000 er der publiceret 72 artikler med MIP-patientmaterialer. Hovedparten omhandler patientserier uden en kontrolgruppe. Der er et randomiseret studium [19] af FO versus BE og syv case-kontrol-studier [6, 20-25] (Tabel 1). I Bergenfels' undersøgelse randomiseredes imellem KO og BE. KO-patienterne fik foretaget sestamibiscintigrafi, mens patienter i kontrolgruppen ikke fik foretaget lokalisationsstudier.

I interventionsgruppen udførtes peroperativ PTH-måling. KO kunne gennemføres hos lidt under to tredjedele i interventionsgruppen. At der hos så forholdsvis mange patienter måtte konverteres til bilateral operation skyldtes, at man også forsøgte KO hos patienter med negativ scintigrafi, samt at sensitiviteten ved denne undersøgelse var forholdsvis lav (71%). Der var færre patienter i interventionsgruppen med umiddelbar postoperativ hypokalkæmi. I øvrigt var der ikke forskel grupperne imellem. Der er dog ikke foretaget nogen opfølgning af patienterne. Som det fremgår af Tabel 1, peger resultaterne af case-kontrol-studierne på, at MIP kan gennemføres på mere end to tredjedele i udvalgte patientmaterialer.

De bedste resultater opnås, når der er foretaget sikker præoperativ lokalisering med såvel sestamibiscintigrafi som UL [6, 24].

Den foreliggende litteratur giver ikke noget entydigt svar på, hvor mange PHPT-patienter, der vil kunne behandles med MIP. I et enkelt arbejde vurderedes det dog, at omkring halvdelen af en uselekeret patientgruppe med PHPT er uegnede til MIP pga. sygdommens karakter eller komorbiditet [26].

Indikationer og kontraindikationer for MIP ligger ikke fast, men forekomst af struma, tidligere halskirurgi og mistanke om multiglandulær sygdom taler imod anvendelsen. I jodfattige områder er forekomst af struma en væsentlig årsag til, at kun ca. en tredjedel af alle patienter kan tilbydes MIP [23], og man må imødesee, at dette forhold også har betydning ved indførelse af metoden her i landet.

Samlet finder vi, at den foreliggende dokumentation for sikkerhed og effektivitet af MIP er utilstrækkelig, og der er specielt intet grundlag for at sammenligne de forskellige operative strategier ved MIP. Vi må konkludere, at det på det

foreliggende evidensgrundlag ikke er muligt at afgøre, om MIP er lige så sikker og effektiv som konventionel kirurgi. Resultater fra randomiserede studier må afventes.

### Omkostningseffektivitet

I forhold til bilateral operation udført uden forudgående lokaliseringsstudier er der næppe tvivl om at MIP er mere omkostningstung, da der typisk foretages udredning med såvel sestamibiscintigrafi som UL samt intraoperativt udføres PTH-måling. Merudgifterne hertil kan synes ganske betydelige, men i det svenske randomiserede studium [19] var de samlede omkostninger pr. patient kun beskedent højere i den unilaterale gruppe, hvor der benyttedes sestamibiscintigrafi og intraoperativ PTH-måling end i den konventionelle gruppe, hvor ingen af disse metoder anvendtes (2.258 USD vs. 2.097 USD, ikkesignifikant). I dagens Danmark får en stor del af de patienter, der på traditionel vis opereres, allerede udført lokaliseringsstudier og foretaget intraoperativ PTH-måling til trods for et manglende evidensgrundlag, så en sammenligning som ovenfor refereret synes ikke at være helt meningsfyldt. Hvis der generelt udføres lokaliseringsstudier hos alle, kan MIP formentlig udføres med et lavere omkostningsniveau end BE [24, 25]. I *Udelsmans* studium [24] var udgifterne pr. patient i den unilaterale gruppe kun halvdelen af de tilsvarende udgifter for bilateral operation (besparelse på 2.693 USD pr. patient). Forskellen fremkom som følge af hurtigere udskrivelse i FO-gruppen, der blev opereret i lokalanæstesi. Det er også dokumenteret, at RFO i lokalanæstesi fører til kortere hospitalsophold [9, 27-29].

MIP med endoskopisk teknik kræver specielt udstyr. De fleste afdelinger vil dog være i besiddelse af det grundlæggende laparoskopiske udstyr, og merudgifterne til de specielle miniporte og endoskopiske instrumenter er beskedne. Der er overvejende tale om flergangsudstyr [12]. Der er ikke foretaget nogen reelle undersøgelser af omkostningseffektivitet af en-

doskopisk teknik i forhold til den konventionelle procedure. *Micoli* opgjorde i sit randomiserede studium udgifterne pr. operation til at være 1.720 USD for VOC mod 1.910 USD for BE. I dette var dog ikke indregnet udgifterne til lokaliseringsstudier. Forskellen fremkom fortrinsvist som et resultat af kortere operationsvarighed, idet der er benyttet minutpris for benyttelsen af operationsstuen. Tager man i betragtning, at disse operationer udføres i generel anæstesi, og antager man, at sestamibiscintigrafi og iPTH-måling er standard, må de samlede hospitalsudgifter pr. patient være ret sammenlignelige.

### Kosmetiske resultater

Det er opfattelsen, at det kosmetiske resultat efter MIP er bedre end efter BE. I en enkelt undersøgelse har man forsøgt at belyse dette spørgsmål. *Henry et al* foretog telefoninterview ca. ni måneder efter operation af 60 patienter opereret med VOL og 61 patienter, der havde fået foretaget konventionel operation [21]. 75% af VOL-gruppen mod 67% af BE-gruppen angav, at det kosmetiske resultat var fortræffeligt. På en skala fra et til ti lå VOL-patienterne på 9,72 og BE-patienterne på 9,16. Forfatterne fremhæver da også, at en veludført operation via Kochers kravesnit sjældent efterlader et skæmmende ar. Trods det er der i Japan gjort forsøg med EO, hvor portene placeres i aksillen eller på thoraxvæggen for helt at undgå ar på halsen [30].

### Torakoskopisk paratyroidektomi

MEDLINE-søgningen på torakoskopisk operation for PHPT gav 15 resultater. Det drejer sig om kasuistiske meddelelser og små patientserier. Selv om 85% af de mediastinale parathyroideaadenomer er lokaliserede i eller omkring thymus [31], er præoperativ lokalisation, typisk med sestamibiscintigrafi og MR-skanning eller CT afgørende for succes ved indgrebet. Patienten ligger i sideleje og ventileres via dobbeltløbet tube. Der anvendes 3-4 porte indført i intercostalrummene 4-8 (**Figur 5**). Indgift af sestamibi præoperativt og peroperativ detektion med gammaprobe kan hjælpe med lokalisering af adenomet [32]. Der er tilsyneladende en forbavsende høj succesrate. Således lykkedes operationen i alle syv tilfælde i den største publicerede serie [33]. Indlæggelsestiden er kort, og der er beskrevet meget få komplikationer til indgrebet [33]. Dette i modsætning til åben procedure med sternotomi, hvor knap 20% af patienterne oplever komplikationer [34].

### Ikkeoperativ behandling

Destruktion af hyperfungerende parathyroideaæv ved UL-vejledt alkoholinjektion har vundet et vist indpas i behandlingen af sekundær hyperparathyroidisme ved nyreinsufficiens. Ved PHPT er indikationerne for denne teknik begrænset til patienter, hvor den operative risiko vurderes høj [35, 36]. Selv om en betydelig patientandel umiddelbart bliver normokalcæmiske, er recidivhyppigheden betydelig større end efter kirurgi. Således var kun 12 af 36 patienter normokalcæmiske ef-

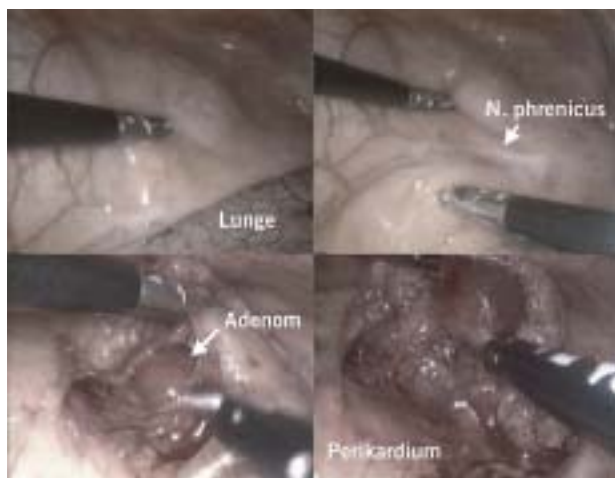Guldstandard ved operation for primær hyperparathyroidisme er fortsat bilateral halseksploration med frilægning af alle fire parathyroideaer.

Minimalt invasiv paratyroidektomi omfatter fokuseret åben operation, radioguidet fokuseret operation og operationer med endoskopisk teknik.

Minimalt invasiv parathyroideakirurgi forudsætter præoperative lokaliseringsstudier med parathyroideascintigrafi og ultralydskanning. Peroperativ parathyroideahormonbestemmelse er en fordel.

Indikationsområde, effektivitet og sikkerhed er ikke endeligt fastlagt for de minimalt invasive metoder.

## VIDENSKAB OG PRAKSIS | OVERSIGTSARTIKEL



Figur 5. Torakoskopisk fjernelse af parathyroideaadenom på venstre side. Adenomet sidder i mediastinum superius lige over perikardiet.

ter mediant 16 måneder i et materiale publiceret fra Mayo Clinic [35]. Risikoen for recurrensparese kan ikke negligeres ved denne teknik. Forbigående symptomer er hyppige, og permanent skade synes også hyppigere end efter kirurgi [37]. Hvis åben operation er et alternativ, er der derfor grund til at være tilbageholdende. Blandt 11 patienter, som blev opereret efter forsøg på alkoholablation, fik to således permanent recurrensparese, hvilket uden tvivl hænger sammen med, at feltet var vanskeligt tilgængeligt pga. fibrose [38].

Der er sporadisk beskrevet andre ikkeoperative teknikker, som evt. kan anvendes hos patienter, hvor kirurgi ikke findes indiceret. Disse omfatter bl.a. perkutan laserkoagulation [39] og alkoholembolisering. Sidstnævnte metode har været anvendt ved mediastinale adenomer [40]. Ingen af disse former for behandling har dog fået den store udbredelse.

### Konklusion

Udviklingen af effektive lokaliseringsmetoder med sestamibi-scintigrafi og højopløsnings-UL og iPTH-måling har åbnet mulighed for udviklingen af en række forskellige MIP-teknikker ved behandlingen af PHPT, som giver løfte om forbedrede behandlingsresultater i form af kortere hospitalsophold og bedre kosmetiske resultater. Den præoperative billeddiagnostik dog fortsat en limiterende faktor, idet lokalisering af de mindste adenomer endnu ikke er mulig. Indikationsområdet og metodernes indbyrdes afgrænsning er heller ikke afklaret, og randomiserede, kontrollerede undersøgelser savnes.

Korrespondance: Peer Christiansen, Mamma-Endokrinkirurgisk Sektion, Kirurgisk Afdeling L, Århus Sygehus, DK-8000 Århus C.  
E-mail: peer.christiansen@dadlnet.dk

Antaget: 12. januar 2005

Interessekonflikter: Ingen angivet

### Litteratur

- Clark OH. Surgical treatment of primary hyperparathyroidism. *Adv Endocrinol Metab* 1995;6:1-16.
- Haber RS, Kim CK, Inabnet WB. Ultrasonography for preoperative localization of enlarged parathyroid glands in primary hyperparathyroidism: comparison with (99m)technetium sestamibi scintigraphy. *Clin Endocrinol (Oxf)* 2002;57:241-9.
- Denham DW, Norman J. Cost-effectiveness of preoperative sestamibi scan for primary hyperparathyroidism is dependent solely upon the surgeon's choice of operative procedure. *J Am Coll Surg* 1998;186:293-305.
- Sebag F, Hubbard JG, Maweja S et al. Negative preoperative localization studies are highly predictive of multiglandular disease in sporadic primary hyperparathyroidism. *Surgery* 2003;134:1038-41.
- Tibblin S, Bondeson AG, Ljungberg O. Unilateral parathyroidectomy in hyperparathyroidism due to single adenoma. *Ann Surg* 1982;195:245-52.
- Agarwal G, Barraclough BH, Robinson BG et al. Minimally invasive parathyroidectomy using the "focused" lateral approach. I. Results of the first 100 consecutive cases. *ANZ J Surg* 2002;72:100-4.
- Rolighed L, Heickendorff L, Hessov I et al. Primary hyperparathyroidism: intraoperative PTH-measurements. *Scand J Surg* 2004;93:43-7.
- Inabnet WB, Fulla Y, Richard B et al. Unilateral neck exploration under local anesthesia: the approach of choice for asymptomatic primary hyperparathyroidism. *Surgery* 1999;126:1004-9.
- Chen H, Sokoll LJ, Udelsman R. Outpatient minimally invasive parathyroidectomy: a combination of sestamibi-SPECT localization, cervical block anesthesia, and intraoperative parathyroid hormone assay. *Surgery* 1999;126:1016-21.
- Norman J. The Technique of Intraoperative Nuclear Mapping to Facilitate Minimally Invasive Parathyroidectomy. *Cancer Control* 1997;4:500-4.
- Gagner M. Endoscopic subtotal parathyroidectomy in patients with primary hyperparathyroidism. *Br J Surg* 1996;83:875.
- Miccoli P, Monchik JM. Minimally invasive parathyroid surgery. *Surg Endosc* 2000;14:987-90.
- Miccoli P, Pinchera A, Cecchini G et al. Minimally invasive, video-assisted parathyroid surgery for primary hyperparathyroidism. *J Endocrinol Invest* 1997;20:429-30.
- Lorenz K, Phuong NT, Dralle H. Diversification of minimally invasive parathyroidectomy for primary hyperparathyroidism: minimally invasive video-assisted parathyroidectomy and minimally invasive open videoscopically magnified parathyroidectomy with local anesthesia. *World J Surg* 2002;26:1066-70.
- Henry JF, Defechereux T, Gramatica L et al. Minimally invasive videoscopic parathyroidectomy by lateral approach. *Langenbecks Arch Surg* 1999;384:298-301.
- Bergenfelz AO, Kald BA, Lausen IM. Minimalinvasiv parathyroideakirurgi. *Ugeskr Læger* 2004;166:785-6.
- Scott NA, Reeve TS, Parkyn RF et al. Systematic review of minimally invasive parathyroidectomy: update and re-appraisal. *Cochrane Library Asernips report no.19[2]*. 2001. Royal Australasian College of Surgeons. [www.surgeons.org/asernips/publications\\_parathyroidectomy.htm](http://www.surgeons.org/asernips/publications_parathyroidectomy.htm)/februar 2005.
- Miccoli P, Bendinelli C, Berti P et al. Video-assisted versus conventional parathyroidectomy in primary hyperparathyroidism: a prospective randomized study. *Surgery* 1999;126:1117-21.
- Bergenfelz A, Lindblom P, Tibblin S et al. Unilateral versus bilateral neck exploration for primary hyperparathyroidism: a prospective randomized controlled trial. *Ann Surg* 2002;236:543-51.
- Burkey SH, Van Heerden JA, Farley DR et al. Will directed parathyroidectomy utilizing the gamma probe or intraoperative parathyroid hormone assay replace bilateral cervical exploration as the preferred operation for primary hyperparathyroidism? *World J Surg* 2002;26:914-20.
- Henry JF, Raffaelli M, Iacobone M et al. Video-assisted parathyroidectomy via the lateral approach vs conventional surgery in the treatment of sporadic primary hyperparathyroidism: results of a case-control study. *Surg Endosc* 2001;15:1116-9.
- Kacker A, Komisar A. Unilateral versus bilateral neck exploration in parathyroid surgery: an assessment of 55 cases. *Ear Nose Throat J* 2001;80:530-2, 534.
- Schulte KM, Cupisti K, Dotzenrath C et al. The actual role of classic bilateral cervicotomic approach for primary hyperparathyroidism in the era of minimally invasive surgery. *Ann Ital Chir* 2003;74:389-93.
- Udelsman R. Six hundred fifty-six consecutive explorations for primary hyperparathyroidism. *Ann Surg* 2002;235:665-70.
- Wong JC, Tang PL, Ho CN et al. Minimally invasive parathyroidectomy by unilateral neck dissection - experience in a regional hospital in Hong Kong. *Hong Kong Med J* 2004;10:28-31.
- Delbridge LW, Dolan SJ, Hop TT et al. Minimally invasive parathyroidectomy: 50 consecutive cases. *Med J Aust* 2000;172:418-22.
- Carty SE, Worsley J, Virji MA et al. Concise parathyroidectomy: the impact of

- preoperative SPECT 99mTc sestamibi scanning and intraoperative quick parathormone assay. *Surgery* 1997;122:1107-14.
28. Flynn MB, Bumpous JM, Schill K et al. Minimally invasive radioguided parathyroidectomy. *J Am Coll Surg* 2000;191:24-31.
  29. Goldstein RE, Blevins L, Delbeke D et al. Effect of minimally invasive radioguided parathyroidectomy on efficacy, length of stay, and costs in the management of primary hyperparathyroidism. *Ann Surg* 2000;231:732-42.
  30. Ikeda Y, Takami H. Endoscopic parathyroidectomy. *Biomed Pharmacother* 2000;54 (suppl 1):52-6.
  31. Clark OH. Mediastinal parathyroid tumors. *Arch Surg* 1988;123:1096-100.
  32. Ishikawa T, Onoda N, Ogawa Y et al. Thoracoscopic excision for ectopic mediastinal parathyroid tumor. *Biomed Pharmacother* 2002;56 (suppl 1):34-6.
  33. Medrano C, Hazelrigg SR, Landreneau RJ et al. Thoracoscopic resection of ectopic parathyroid glands. *Ann Thorac Surg* 2000;69:221-3.
  34. Russell CF, Edis AJ, Scholz DA et al. Mediastinal parathyroid tumors: experience with 38 tumors requiring mediastinotomy for removal. *Ann Surg* 1981;193:805-9.
  35. Harman CR, Grant CS, Hay ID et al. Indications, technique, and efficacy of alcohol injection of enlarged parathyroid glands in patients with primary hyperparathyroidism. *Surgery* 1998;124:1011-9.
  36. Karstrup S, Hegedus L, Holm HH. Ultrasonically guided chemical parathyroidectomy in patients with primary hyperparathyroidism: a follow-up study. *Clin Endocrinol (Oxf)* 1993;38:523-30.
  37. Karstrup S, Transbol I, Holm HH et al. Ultrasound-guided chemical parathyroidectomy in patients with primary hyperparathyroidism: a prospective study. *Br J Radiol* 1989;62:1037-42.
  38. Brasso K, Karstrup S, Lundby CM et al. Surgical treatment of primary hyperparathyroidism. *Dan Med Bull* 1994;41:585-8.
  39. Bennedbaek FN, Karstrup S, Hegedus L. Ultrasound guided laser ablation of a parathyroid adenoma. *Br J Radiol* 2001;74:905-7.
  40. Reidy JF, Ryan PJ, Fogelman I et al. Ablation of mediastinal parathyroid adenomas by superselective embolization of the internal mammary artery with alcohol. *Clin Radiol* 1993;47:170-3.

## Parathyroideahormonrelateret peptid-induceret humoral hyperkalkæmi ved malignitet

Læge Jacob Tfelt-Hansen, overlæge Kim T. Brixen, professor Leif Mosekilde & ledende overlæge Peter Schwarz

H:S Rigshospitalet, Laboratoriet for Molekylær Kardiologi, Odense Universitetshospital, Endokrinologisk Afdeling M, Århus Universitetshospital, Århus Sygehus, Medicinsk-endokrinologisk Afdeling C, og H:S Hvidovre Hospital, Klinisk Biokemisk Afdeling og Osteoporoseenheden

Hyperkalkæmi ses relativt hyppigt ved maligne sygdomme, idet 10-20% af alle patienter med maligne sygdomme vil få hyperkalkæmi under sygdomsforløbet. Incidensen er ca. 150 pr. mio. pr. år i befolkningen. Patofysiologien er ofte kompleks, idet der dels kan være tale om, at den maligne proces direkte påvirker skelettet (f.eks. metastaser og myelomatose), dels at tumorvævet producerer humorale faktorer, der udløser hyperkalkæmi gennem påvirkning af forskellige homøostatiske mekanismer. Humoral hyperkalkæmi ved malignitet (HHM) defineres som et klinisk syndrom karakteriseret ved, at en malign tumor forårsager hyperkalkæmi ved produktion og frigørelse af et hormon eller et cytokin. HHM er således en del af det paraneoplastiske syndrom. I mange tilfælde udløses hyperkalkæmien af en kombination af knoglemetastaser og humorale faktorer. Klinisk kan der afhængig af de udløsende faktorer være tale om såvel hurtigt progredierende dysækvilibriumhyperkalkæmi med dehydrering og aftagende nyrefunktion som stabil ækvilibriumhyperkalkæmi. HHM kan være betinget af parathyroideahormonrelateret peptid (PTHrP) og i sjældnere tilfælde af 1,25 (OH)<sub>2</sub>-vitamin D eller

cytokiner (interleukin 1 (IL1) og interleukin 6 (IL6), tumornekrosefaktor  $\alpha$  (TNF $\alpha$ ) og prostaglandiner) samt i enkelte tilfælde af ectopisk sekretion af parathyroideahormon (PTH) (Figur 1).

### Parathyroideahormonrelateret peptid

PTHrP er det patofysiologiske agens i ca. 80% af alle tilfælde af HHM. PTHrP dannes og secerneret fra visse normale væv og ved en række cancerformer. PTHrP-genet er mere komplekst end PTH-genet, og generne ligger på hver sit kromosom. Under normale forhold udøver det autokrine og parakrine regulatoriske virkninger inden for celle- og organvækst, udvikling, migration, differentiering, overlevelse og calciumtransport over epitelceller [1]. Desuden er der beskrevet intrakrine effekter relateret til celleproliferation og apoptose, idet 88-107-regionen af PTHrP bindes til kernemateriale efter translokation til nucleus [2]. PTHrP udtrykkes f.eks. i kirtlepitelet i mammae og placenta og spiller en fysiologisk rolle under laktation, hvor calciumtransporten fra skelettet over blodbanen til mælk fremmes, og under graviditet, hvor trofoblasternes vækst stimuleres, og calciumtransporten til fosteret fremmes [2]. Der findes som regel tre isomere former på henholdsvis 139, 141 og 173 aminosyrer, idet de 139 første aminosyrer er identiske [3]. Peptiderne nedbrydes til mindst tre fragmenter: N-terminal PTHrP(1-36), der strukturelt er relateret til PTH, midtregion PTHrP(38-94) og C-terminalt PTHrP(107-139). Fragmenterne menes at have selvstændige biologiske egenskaber [2]. Aminosyresekvensen for PTHrP(1-36) er kun homolog med PTH i den N-terminale del, hvor otte af de første 13 aminosyrer er identiske. PTHrP udøver sin virkning ved at aktivere PTH-receptortype 1 i alle væv, hvor receptoren er