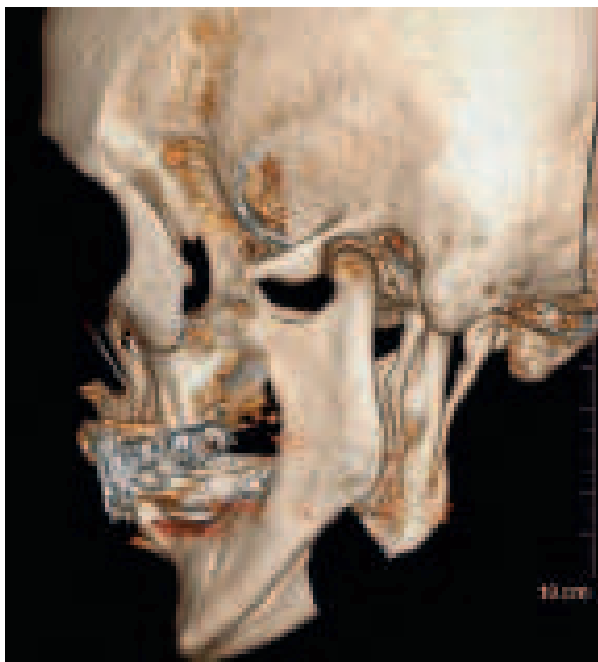


Månedens billede



Rekonstruktionen er udført af *Shayan Panjeh-Shahin*, Køge Sygehus.

En 78-årig kvinde blev henvist pga. smerter i venstre side af halsen igennem 5-6 år. Patienten følte, at venstre side af tungen fyldte mere end højre side, hvilket bevirkede, at hun bed sig i tungen. Det eneste objektive fund var ømhed af venstre tonsilleje ved palpation. Ved tonsillejet kunne processus styloideus (PS) palperes foran den venstre tonsil. Ved en computertomografi (CT) af hoved og hals fandt man en forlænget PS. Den målte venstresidigt 52 mm og højresidigt 45 mm, og på den venstre side havde den en mere medial retning. Diagnosen Eagles syndrom (ES) blev stillet. Patienten afslog tilbud om operation, da hendes symptomer ikke generede hende i en sådan grad, at hun ønskede operation.

ES [1] er en tilstand med forlænget PS eller mineralisering af stylohyoideus eller af de stylomandibulære ligamenter. PS er sjældent over 30 mm, længden varierer dog fra 15,2 mm til 47,7 mm [2]. Man bør få mistanke om ES ved uforklarlige halssmerter og ømhed ved palpation af tonsillejet. Andre symptomer kan være øre- og halssmerter samt transitorisk

cerebral iskæmi ved hoveddrejning på grund af den tætte relation til karskeden og kranienerven. Diagnosen stilles ved CT af hoved og hals. Operationen foretages via en transkutan eller transoral adgang, hvor man fjerner den forlængede knogle. Symptomerne forsvinder ofte helt efter operationen [2].

Britta Kaltoft

Øre-næse-halsafdelingen, Køge Sygehus
E-mail: brittakaltoft@hotmail.com

Jakob Gjesing Welinder

Øre-næse-halsafdelingen, Hillerød Hospital

INTERESSEKONFLIKTER: Forfatterens ICMJE-formularer er tilgængelige sammen med artiklen på Ugeskriftet.dk

LITTERATUR

1. Eagle WW. Elongated styloid process: report of 2 cases. *Arch Otolaryngol* 1937;25:584-7.
2. Chrcanovic BR, Custódio ALN, de Oliveira DRF. An intraoral surgical approach to the styloid process in Eagle's syndrome. *Oral Maxillofac Surg* 2009;13:145-51.

MÅNEDENS BILLEDE

redigeres af:
Tove Agner,
Margrethe Herning,
Jens Otto Lund og
Peter Skinhøj