

Melanotan inducerer lentiginos og naevi

Kristian Thestrup-Pedersen¹ & Knud Søndergaard²

Melanotan er et »melanocytstimulerende hormon«, som tilhører en familie af peptidhormoner med flere funktioner, bl.a. stimulering melanocytter til øget produktion af melanin og især eumelanin, som beskytter imod ultraviolet (UV) lys. Det har angiveligt også en stimulerende seksuel virkning hos mænd [1]. Melanotan kan måske anvendes til at fremme UV-beskyttelsen hos raske, der pludselig skal i stærkt sollys (turister, soldater) eller ved tidlig vitiligo og ved organtransplanterede og dermed immunosupprimerede patienter. Det er ukendt, hvorvidt der er en risiko for udvikling af malignt melanom ved brug af melanotan.

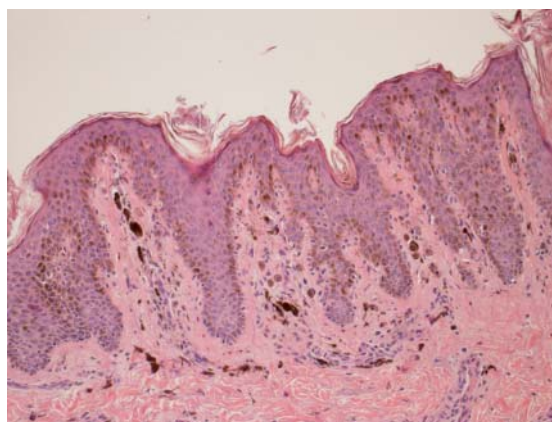
SYGEHISTORIE

En 25-årig ung mand henvendte sig, idet han havde fået brune pletter i slimhinderne på penis. Det konstateredes, at han havde adskillige lentiginoslignende pletter på penis, under præputium og andre steder, og at han var meget brun i huden også efter årstiden (første henvendelse var i november 2009) (Figur 1). Han fortalte, at han havde taget 150-200 melanotaninjektioner, og at han »blev som en neger«.

Han kontrolleredes med episkopi, og selv om man ikke med sikkerhed observerede noget malignt, havde to læsioner uregelmæssig pigmentering (Figur 1). Disse blev excideret og sendt til histologi. Som det fremgår af Figur 1, var der både naevi og lentiginos. Da han ikke tidligere havde været undersøgt, var det ikke muligt at sammenligne med antallet af naevi før

FIGUR 2

Histologisk billede af naevus i perioden 1. januar 2002 til 31. december 2007 fordelt på procedurekoder. Dermalt naevus med en lille central rede af naevusceller og en del enkeltliggende, brunpigmenterede naevusceller. Endvidere ses kraftigt brunpigmenterede makrofager. Overfladen er beklædt med et forhornet pladeepitel med lentiginøst forlængede epiteltapper med kraftig basal pigmentering. Hæmatoxylin-eosin-farvning (1:400).



melanotaninjektionerne. Det histologiske billede af naevus fra nakken ses i Figur 2.

DISKUSSION

Der er tidligere publiceret to tilsvarende rapporter om brugen af melanotan [2, 3]. Melanotaninjektioner uden for lægeligt regi må frarådes, indtil nærmere viden foreligger. Ikke fordi der kan bevises nogen øget risiko for melanomudvikling, men teoretisk kan det formentlig forværre en begyndende malign transformation. Det er dog formentlig kun unge mennesker, der anvender det, og blandt unge er melanomrisikoen meget lav ifølge Cancerregistret.

KORRESPONDANCE: Kristian Thestrup-Pedersen, Hudklinikken, 4800 Nykøbing Falster. E-mail: ktp56@hotmail.com

ANTAGET: 21. maj 2010

FØRST PÅ NETTET: 30. august 2010

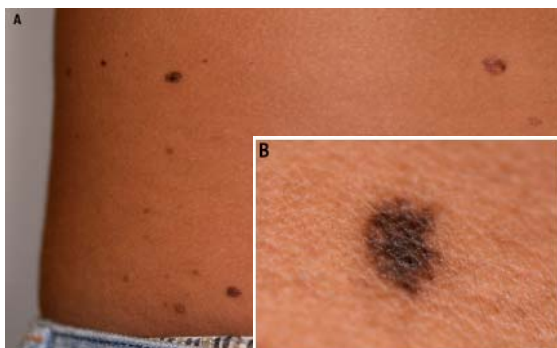
INTERESSEKONFLIKTER: Kristian Thestrup-Pedersen er konsulent forstellas-Pharma.

LITTERATUR

- Hadley ME, Dorr RT. Melanocortin peptide therapeutics: historical milestones, clinical studies and commercialization. *Peptides* 2006;27:921-30.
- Cousen P, Colver G, Helbling I. Eruptive melanocytic naevi following melanotan injection. *Br J Dermatol* 2009;161:691-720.
- Cardones AR, Grichnik JM. Alpha-melanocyte-stimulating hormone-induced eruptive nevi. *Arch Dermatol* 2009;145:441-4.

FIGUR 1

A. Dele af ryggen med naevi og lentiginos. B. Det naevus der blev excideret fra patientens nakke.



KASUISTIK

1) Hudklinikken, Nykøbing Falster, og
2) Patologisk Institut, Næstved Sygehus