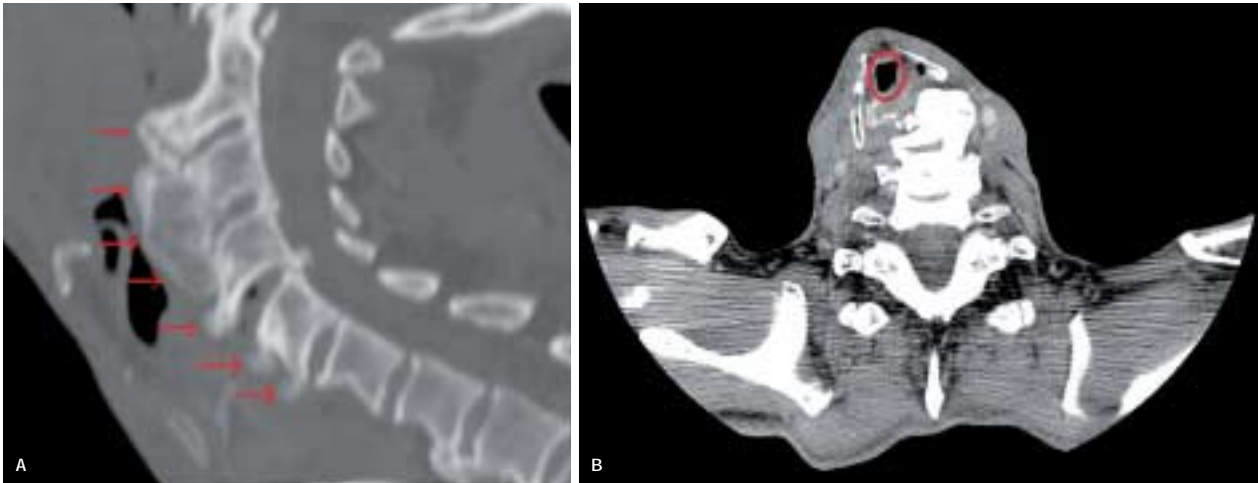


Månedens billede



En 62-årig mand blev indlagt til operation for aortaaneurisme. Patienten havde haft let synkebesvær i ca. et år, men ellers ingen øre-næse-hals-gener. Primær intubation var vanskeliggjort af dislokation af trachea. Ved fiberskopi blev der fundet en tumorproces i hypopharynx, en biopsi viste knogle. Efter få dage blev patienten genindlagt med tiltagende stridor, konfusion samt hallucinationer, og der blev foretaget akut trakeostomi. En skanning viste udtalt osteofytdannelse anterior og i mindre omfang posterior på columna i C2-C7 (A). Trachea blev forskudt lateralt (B). I samarbejde med neurokirurgisk afdeling blev der afmejslet osteofytter. Herefter kunne larynx mobiliseres og optimalt placeres. Postoperativt var der ingen respiratoriske problemer, og trakealkanylen kunne seponeres inden udskrivelsen.

Hypertrofiske anteriorcervikale osteofytter (HACO) er med en incidens på 12-30% et almindeligt fund hos den ældre befolkning [1]. Det er ofte associeret med kompression af øsofagus og larynx [2]. Dysfagi ses hos op til 28% af patienterne,

men derudover ses kliniske symptomer sjældent [3]. HACO optræder i degenerativ diskussygdom, accelereret aldringsproces og Forestiers sygdom [3].

Reserve læge Bibi Lange

Øre-næse-hals-afdelingen, Odense Universitetshospital

E-mail: bibilange@sol.dk

Reserve læge Marie José Lausten-Thomsen

Røntgenafdelingen, Odense Universitetshospital

Overlæge John Jakobsen

Øre-næse-hals-afdelingen, Odense Universitetshospital

Litteratur

1. Nelson RS, Urquhart AC, Faciszewski T. Diffuse idiopathic skeletal hyperostosis: a rare cause of dysphagia, airway obstruction, and dysphonia. *J Am Coll Surg* 2006;202:938-42.
2. Maiuri F, Stella L, Sargo L et al. Dysphagia and dyspnea due to an anterior cervical osteophyte. *Arch Orthop Trauma Surg* 2002;122:245-7.
3. Giger R, Dulguerov P, Payer M. Anterior cervical osteophytes causing dysphagia and dyspnea: an uncommon entity revisited. *Dysphagia* 2006;21:259-63.

Månedens billede redigeres af:

Tove Agner, Margrethe Herring, Jens Otto Lund, Margit Mantoni og Peter Skinbjørg.