

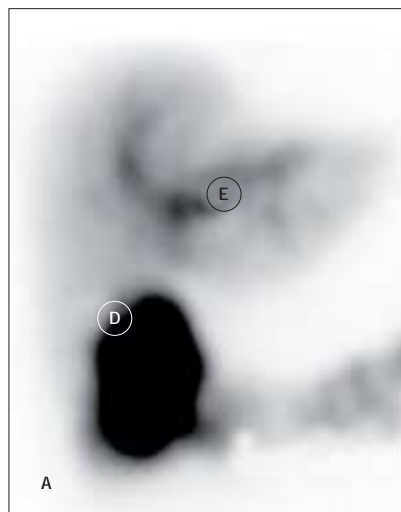
VIDENSKAB OG PRAKSIS | KASUISTIKKER

Fistel fra galdeblæren til colon

Reservelæge Ulrich Christian Bang,
1. reservelæge Philip Hasbak & 1. reservelæge Gustav From
Hvidovre Hospital, Medicinsk Gastroenterologisk Afsnit og
Klinisk Fysiologisk Afdeling

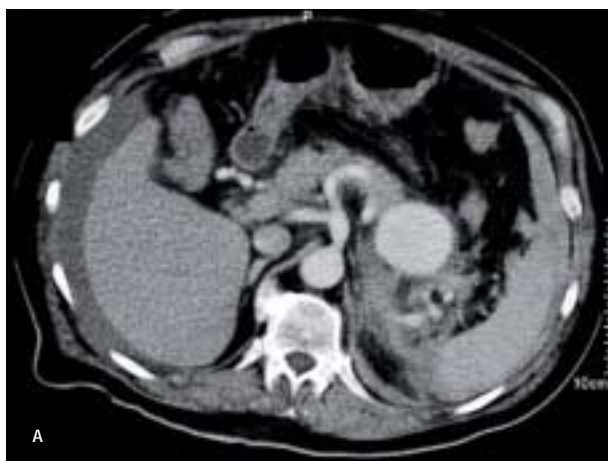Fistler fra galdeblæren til colon (FGK) diagnosticeres sjældent. Vi beretter om en patient med atypiske symptomer på en FGK. En 93-årig kvinde blev henvist på grund af vægttab og diare. I fæcesprøver blev der påvist steatorré, og denne forsvandt ved substitution med pancreaszymer. En ultralydsundersøgelse af abdomen viste luft i galdeblæren, og en kolecystografi med technetium-99m bekræftede hypotesen om FGK. Kvinden blev behandlet med papillektomi ved endoskopisk retrograd i kolangiopankreatografi, hvorved sten i galdegangen blev fjernet, og passagen i galdegangen blev reetableret.

Figur 1. A. Galdeskintigrafi. (E) og colon transversum. Specielt bemærkes øget ophobning i højre colonfleksur (D) formentlig betinget af galdeudløbet direkte hertil. Galdeblære og tyndtarm ses ikke.

**Endovaskulært behandlet rumperet aneurisme på arteria lienalis**

Reservelæge Ole Steen Bjerring,
reservelæge Jens Christian Pørneki & overlæge Per E. Justesen
Odense Universitetshospital, Organkirurgisk Afdeling A og
Radiologisk Afdeling

Arteria lienalis-aneurismer (ALA) er traditionelt blevet behandlet med operation, men endovaskulære teknikker vinder i stigende grad frem. En 64-årig mand med brystmerter og lavt blodtryk blev indlagt på et centralsygehus. Der var mistanke om akut myokardieinfarkt. En computertomografi viste et 56-mm aneurisme på a. lienalis og tegn på ruptur. Man valgte derfor at overflytte patienten til et universitetssygehus for at coile aneurismet ved endovaskulær teknik. Blodtryk og hæmoglobinværdierne stabiliseredes, og patienten blev udskrevet i velbefindende. I tilfælde af ruptureret ALA virker endovaskulær teknik som det rigtige valg.

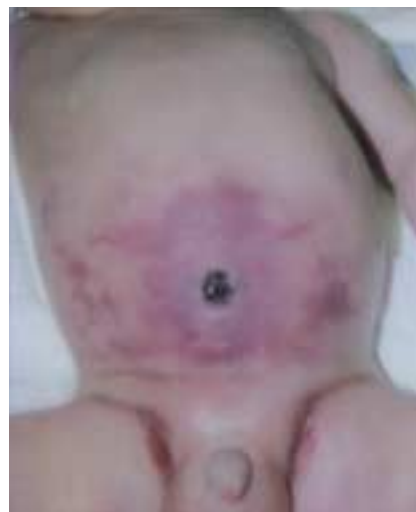

Figur 1A. Aneurisme på arteria lienalis vist ved computertomografi.

Omfalitis med fatal udgang hos en nyfødt dreng

Reservelæge Nanette M.M. Mol Debes,
1. reservelæge Marianne Dahl & overlæge Finn Jonsbo
Glostrup Hospital, Børneafdeling L, og
Rigshospitalet, Neonatalafdelingen

Omfalitis er en alvorlig sygdom med høj morbiditet og mortalitet, især i udviklingslande. De oftest forekommende mikroorganismer er *Staphylococcus aureus*, *Escherichia coli*, *Klebsiella pneumoniae* og *Pseudomonas aeruginosa*. Vi beskriver en dansk patient med cellulitis, alvorlig sepsis og vena portatrombose som fatale komplikationer i forbindelse med omfalitis. På trods af tidlig erkendelse og behandling lykkedes det ikke at redde barnet.



Figur 1. Omfalitis hos en fire dage gammel dreng.