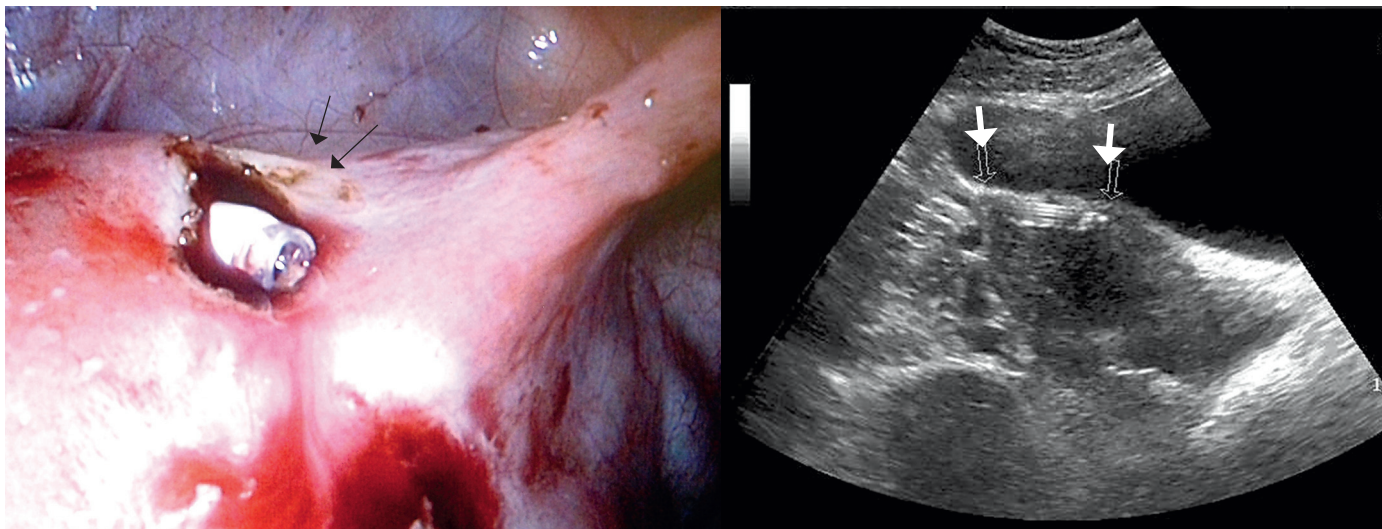


Månedens billede



MÅNEDENS BILLEDE

redigeres af:
Tove Agner,
Margrethe Herning,
Jens Otto Lund og
Peter Skinhøj

En 31-årig kvinde blev henvist til en gynækologisk afdeling med henblik på fjernelse af en mirenaspiral pga. graviditetsønske. Egen læge havde uden held forsøgt at fjerne spiralen.

Ved en vaginal ultralydskanning (UL) sås en intrauterint beliggende spiral, som man forgæves forsøgte at fjerne med en spiraltang. Ved hysteroskopi så man spiraltråde stikke ud fra endometriet, men ikke selve spiralen. En computertomografi viste, at spiralen var beliggende i myometriet i fundus uteri.

Ved laparoskopi så man, at den ene spiralvinge havde perforeret uterus overflade et par centimeter inferiort for det venstre rotunde ligament. Spiralen blev fjernet og operationen afsluttet. Efterfølgende opdagede man, at gestagenstaven manglede. Patienten blev laparoskopert igen, uden at man umiddelbart kunne lokalisere staven. Vaginal UL efter intraabdominal opfyldning med to liter vand viste, at staven lå lidt kaudalt for det sted, hvorfra spiralen blev fjernet. Man foretog et 1-2 mm dybt snit i myometriet på stedet, hvorefter enden af gestagenstaven blev synlig.

Budskabet med denne historie er, at man altid skal undersøge alle delene af en spiral efter fjernelse. Denne patient havde kun haft spiralen i to år, hvorfor der teoretisk var gestagen nok til at forhindre en graviditet i de næste tre år.

Anne Hammer Lauridsen
E-mail: anne_hammer@hotmail.com
Gynækologisk-obstetrisk Afdeling,
Regionshospitalet Herning
Peter Grønning Olesen
Gynækologisk-obstetrisk Afdeling,
Regionshospitalet Herning

INTERESSEKONFLIKTER: Forfatterens ICMJE-formularer er tilgængelige sammen med artiklen på Ugeskriftet.dk

