Migrerende fremmedlegeme fra hypopharynx

Marius Storm Mowinckel & Birgitte Wittenborg Charabi

KASUISTIK

Øre-næse-halskirurgisk og Audiologisk Klinik, HovedOrtoCentret, Rigshospitalet

Ugeskr Læger 2014;176:V04140250

Migration af fremmedlegemer fra oro- og hypopharynx er et sjældent fænomen. I denne kasuistik beskrives et tilfælde, hvor et fremmedlegeme migrerede fra hypopharynx ud til omgivende væv med abscedering og spontan fistulering på halsen til følge.

SYGEHISTORIE

En 20 måneder gammel pige blev henvist til Børneafdelingen på Rigshospitalet på mistanke om en intratorakal tumor og med henblik på at udelukke evt. lymfom. Hun havde det sidste års tid haft tre tilfælde af pneumoni, og der var intermitterende rallende respirationslyd. Seneste røntgenoptagelse af thorax havde vist displacering af trachea mod højre, og mediastinum var ikke breddeøget. Der blev fundet normale biokemiske forhold, bortset fra en let forhøjet sænkningsreaktion.

På mistanke om lymfom blev der i generel anæstesi udført lavdosis-CT af collum og thorax. Her blev der beskrevet en glat udseende proces paratrakealt på venstre side af halsen, og der blev ikke set patologiske lymfeknuder. Der blev suppleret med en MR-skanning af collum og UL-vejledt finnålsaspiration (FNA). MR-skanningen viste en cystisk tokamret proces på 15 × 12 × 23 mm med udstrækning fra sinus piriformis sin. til apertura thoracis lige over afgangen til a. carotis communis sin. (**Figur 1**). FNA viste akut og kronisk inflammation uden malignitet. Man fik mistanke om en cyste udgående fra fjerde brankiebue og fistel fra den posteriore del af processen til øsofagus.

Et døgn efter FNA blev patienten genindlagt med en absces på halsen. Der blev behandlet med intravenøst givet antibiotika og efterfølgende incision pga. manglende bedring. Der blev senere foretaget røntgenoptagelse med vandig kontrast af øsofagus, uden at der kunne påvises fisteldannelse. Ved efterfølgende kontrol med UL-skanning fandt man en luftfyldt fistelgang i relation til cysten, og mistanken om en cyste, der udgik fra fjerde branchiebue, blev opretholdt.

Ved eksstirpation af den formodede cyste i rolig fase fandt man en cystisk proces, der var 3 cm i diameter og beliggende distalt for venstre thyroidealap. Overraskende bestod bagvæggen af denne cyste af et smileyklistermærke. Cysten med fremmedlegemet blev fjernet i sin helhed. Ved direkte laryngoskopi fandt man cikatricielt væv i sinus piriformis på venstre side. Øsofagus blev beskrevet som helt normal og uden fistelgange. Patienten blev udskrevet med peroral antibiotika, og efterfølgende ambulant kontrol var uden anmærkning.

FIGUR 1

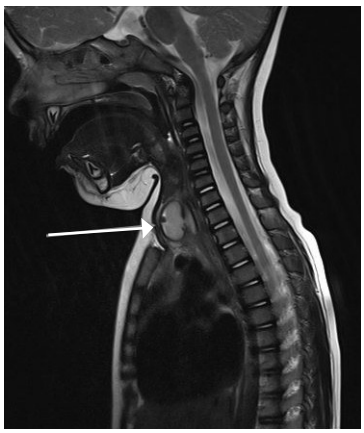

MR-skanning af collum, T2-vægtet sagittalt snit. Pilen markerer en cystisk tokamret proces.

DISKUSSION

Migration af fremmedlegemer kan være langsomme processer, i nogle tilfælde kan de vare op til flere år [1]. I denne sygehistorie var fremmedlegemet blevet slugt for ca. et år siden. Når der i tillæg, som hos denne patient, ikke ses umiddelbare symptomer som stridor eller synkestop, er det vanskeligt at få mistanke om tilstedeværelse af et fremmedlegeme.
I dette tilfælde var det først og fremmest displacering af trachea og recidiverende pneumonier, som førte til videre udredning.

Det kliniske billede kan variere betydeligt ved migration af fremmedlegemer, og der kan opstå forskellige komplikationer. Der er bl.a. beskrevet faryngeale abscesser, recidiverende infektioner, hæmatomer [2], migration ind i gl. thyroidea [3]] og dissektion ind i v. jugularis interna og arteria carotis [4].

Denne sygehistorie understreger, at recidiverende infektioner skal udredes i jagten på en plausibel kausalitet – og at man hurtigt kan blive overrasket. Især hos små børn skal man ikke glemme, at der kan være tale om migrerende fremmedlegemer.

SUMMARY

Marius Storm Mowinckel & Birgitte Wittenborg Charabi:
Migrating foreign body from hypopharynx
Ugeskr Læger 2014;176:V04140250

In this case report we present a 20-month-old girl with a migrating foreign body, a "smiley" sticker, that migrated from hypopharynx to surrounding tissue and created an abscess with a fistula, one year after ingestion. The foreign body was removed without difficulty under general anaesthesia, and the patient was discharged after few days with peroral antibiotics.

KORRESPONDANCE: *Marius Storm Mowinckel*, Gadevangen 16 B, 2800 Lyngby. E-mail: mariusmowinckel@hotmail.com

ANTAGET: 28. maj 2014

PUBLICERET PÅ UGESKRIFTET.DK: 8. september 2014

INTERESSEKONFLIKTER: Forfatternes ICMJE-formularer er tilgængelige sammen med artiklen på Ugeskriftet.dk

LITTERATUR

1. Velser T. Migrerende fremmedlegeme i oropharynx – et sjældent fund. Ugeskr Læger 2008;170:2350-1.
2. Chung SM, Kim HS, Park EH. Migrating pharyngeal foreign bodies: a series of four cases of saw-toothed fish bones. Eur Arch Oto-Rhino-Laryngol 2008;265: 1125-9.
3. Sreetharan SS, Prepageran N, Satwant S. Unusual migratory foreign body in the neck. Singapore Med J 2004;45:487-8.
4. Tang IP, Singh S, Shoba N et al. Migrating foreign body into the common carotid artery and internal jugular vein – a rare case. Auris Nasus Larynx 2009;36: 380-2.