Det første tilfælde af cap-polypose bekrevet i Danmark

Thomas Blixt[1], Susanne Eiholm[2], Birgitte Smith[3], Bo Pilsgaard[4] & Frank Jørgensen[1]

KASUISTIK

1) Medicinsk Afdeling, Køge Sygehus
2) Patologisk Afdeling, Roskilde Sygehus
3) Afdeling for Bakteriologi, Mykologi og Parasitologi, Statens Serum Institut
4) Kirurgisk Afdeling, Bispebjerg Hospital

Ugeskr Læger 2014;176:V11120659

Cap-polypose (CP) er en sjælden og godartet sygdom, der forårsager kronisk diarré, som kan være svær at skelne fra bl.a. inflammatorisk tarmsygdom. Forløbet og behandlingen er dog vidt forskellige, og tilstanden er potentielt kurabel. Tilstanden bør haves in mente hos patienter med kronisk diarré ved fund af solitære eller multiple godartede polypper i colon. Vi beskriver det første rapporterede tilfælde i Danmark.

SYGEHISTORIE

En 63-årig mand, der havde haft kronisk diarré i tre år, blev henvist til en internmedicinsk afdeling. Diarréen var initialt ublodig og slimet med overgang til periodevis blodig afføring. I perioderne mellem diarréerne havde han forstoppelse. Han havde ikke haft noget vægttab, han tog ikke nogen form for medicin og var ellers rask.

Udredningsmæssigt blev afføringen undersøgt for bakterier, virus og parasitter uden fund af patogene organismer. Desuden udførtes cøliaki- og thyroideascreening, fæces blev screenet for fedt, tyndtarmspassagen blev undersøgt, og der blev foretaget gastroskopi med duodenalbiopsier – alle med normale fund. I en periode med obstipationsgener blev der fundet højresidig koprostase ved en røntgenoversigt over abdomen. Laksantia var uden sikker effekt.

Der blev udført sigmoideoskopi og koloskopi, hvorved multiple røde polypper dækket med et fibrinlignende ekssudat blev fundet i de anale 45 cm af rektosigmoideum. Polypperne varierede i størrelse og form og sad på slimhindefolderne. Mellem polypperne var slimhinden normal (**Figur 1**A).

Initialt blev tilstanden opfattet som colitis ulcerosa med pseudopolypper. Man behandlede uden effekt med mesalazin, prednisolon, colestyramin, codein og metronidazol.

Ved en fornyet sigmoideoskopi fandt man, at polypperne persisterede, og der blev taget fornyede vævsprøver.

Ved en histologisk undersøgelse fandt man hyperplastiske polypper beklædt med en *cap* af inflammatorisk ekssudat, hvilket er karakteristisk for diagnosen CP (Figur 1B).

Polypperne blev undersøgt ved hjælp af fluorescens in situ-hybridisering for tegn på *Helicobacter pylori*-infektion, og patienten fik sideløbende foretaget eradikation af *H. pylori* å mistanke om underliggende infektion. Der blev ikke fundet tegn på infektion, og der var ingen effekt af eradikationsbehandling.

Polypektomi med slynge efter saltvandsinjektion blev forsøgt, men pga. antallet af polypper var det udelukkende muligt at foretage partiel polypektomi, hvilket kun havde kortvarig effekt. Der blev herefter udført laparoskopisk rektosigmoidektomi med *pouch* og koloanal anastomose beskyttet af midlertidig looptransversostomi. Efter stomitilbagelægning havde patienten ingen kliniske tegn på recidiv efter 12 måneders opfølgning.

FIGUR 1

A. Karakteristisk endoskopisk fund i colon med røde, stilkede polypper beklædt med ekssudat.
B. Histologi af polypperne med nondysplastisk mucosa med karakterisk elongerede og hyperplastiske krypter med et øget antal inflammatoriske celler i lamina propria. Slimhinden er beklædt med en *cap* af granulationsvæv.

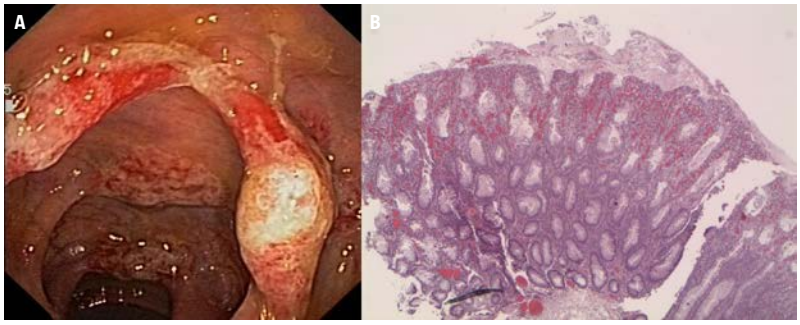

DISKUSSION

CP er en sjælden årsag til diarré og er aldrig tidligere beskrevet i Danmark. De fleste beskrivelser er på kasuistisk basis. I øjeblikket er der beskrevet 31 tilfælde inklusive tilfældet i sygehistorien. Af disse var 22 kvinder, og gennemsnitsalderen var 52 år (spændvidde: 12-76 år).

CP er godartet, men kan være svært invaliderende for patienterne, især i perioder med diarré, hvor de må gå på toilettet adskillige gange dagligt. Diarréen er ofte slimet, men kan også være blodig. Ofte har patienterne også perioder med obstipationssymptomer og andre mere vage symptomer såsom vægttab og uspecifikke abdominalsmerter.

Ætiologien er ukendt, men en hypotese om relation til rektal mucosaprolapssyndrom som følge af obstipation er beskrevet [1]. Der er også beskrevet ef-

fekt af eradikation af *H. pylori* [2], behandling med metronidazol [3] alene og behandling med immunmodulerende midler [4]. Hos patienten i sygehistorien var der ingen effekt af ovenstående behandling, og vi fandt ingen tegn til infektiøs agens, herunder *H. pylori*-infektion.

Biokemisk er alt ofte normalt, men hypoalbuminæmi som følge af proteintabende enteropati kan ses. Polypperne er oftest multiple og lokaliseret i rektosigmoideum, men kan ses i hele colon. Der er beskrevet et enkelt tilfælde, hvor polypperne var lokaliseret i ventriklen.

Hos patienter med kronisk intermitterende diarré og obstipationsgener af ukendt genese med fund af enkelte eller flere benigne polypper ved kolo- eller sigmoideoskopi, bør man overveje, om der kunne være tale om CP. Diagnosen stilles histologisk med et karakteristisk fund af hyperplastiske polypper, der er beklædt med en *cap* af inflammatorisk ekssudat.

SUMMARY

Thomas Blixt, Susanne Eiholm, Birgitte Smith, Bo Pilsgaard & Frank Jørgensen:
The first case of cap polyposis in Denmark
Ugeskr Læger 2014;176:V11120659

Cap polyposis (CP) is characterized by the presence of inflammatory polyps mainly involving the rectosigmoid. It primarily causes mucous to bloody diarrhoea and is often misdiagnosed initially. We report the first case in Denmark with multiple polyps in the rectosigmoid causing constipation in between periods of mucous and bloody diarrhoea. He was initially misdiagnosed as having ulcerative colitis with pseudopolyps. Due to insufficient effect of medical treatment biopsies from the polyps were obtained. They showed typical histological signs of CP. He was successfully treated by rectosigmoid resection.

KORRESPONDANCE: *Thomas Blixt*, Tjørnelunden 38, 2635 Ishøj.
E-mail: tn@jtnautomatik.dk

ANTAGET: 21. marts 2013

PUBLICERET PÅ UGESKRIFTET.DK: 24. juni 2013

INTERESSEKONFLIKTER: Forfatternes ICMJE-formularer er tilgængelige sammen med artiklen på Ugeskriftet.dk

LITTERATUR

1. Oriuchi T, Kinouchi Y, Kimura M et al. Successful treatment of cap polyposis by avoidance of intraluminal trauma: clues to pathogenesis. Am J Gastroenterol 2000;95:2095-8.
2. Nakagawa Y, Nagai T, Okawara H et al. Cap polyposis (CP) which relapsed after remission by avoiding straining at defecation, and was cured by Helicobacter pylori eradication therapy. Intern Med 2009;48:2009-13.
3. Shimizu K, Koga H, Iida M et al. Does metronidazole cure cap polyposis by its antiinflammatory actions instead of by its antibiotic action? Dig Dis Sci 2002; 47:1465-8.
4. Bookman ID, Redston MS, Greenberg GR. Successful treatment of cap polyposis with infliximab. Gastroenterology 2004;126:1868-71.
5. Papaconstantinou I, Karakatsanis A, Benia X et al. Solitary rectal cap polyp: case report and review of the literature. World J Gastrointest Surg 2012;4:157-62.