Svær interstitiel lungesygdom på grund af infliximab og azathioprin hos en patient med colitis ulcerosa

Lars Koch Hansen[1], Stefano Cecere[2] & Thøger Thøgersen[3]

KASUISTIK

1) Renal og Kardiovaskulær Forskning, Syddansk Universitet
2) Radiologisk Afdeling, Sydvestjysk Sygehus Esbjerg
3) Gastroenterologisk og Hepatologisk Afdeling, Sydvestjysk Sygehus Esbjerg

Ugeskr Læger 2014;176:V12120753

Colitis ulcerosa (UC) er en kronisk inflammatorisk sygdom, der ofte debuterer hos unge mennesker i 20-30-årsalderen. Symptomerne er blodig og slimet diarré, mavesmerter og vægttab. I dag bruges primært mesalazin (5-ASA), men også infliximab (IFX) og azathioprin (AZA) som vedligeholdelsesbehandling [1]. Vi beskriver en patient, der fik interstitiel lungesygdom (ILS) på grund af kombinationsbehandling med IFX og AZA.

SYGEHISTORIE

En 41-årig mand med UC henvendte sig i et gastroenterologisk ambulatorium på grund af fire dage varende, tiltagende, ikkeblodige defækationer op til 20 gange i døgnet. Han var i fast forebyggende behandling med 5-ASA. Der blev foretaget sigmoideoskopi, hvor man fandt svær inflammation i venstre side af colon. Patienten blev indlagt til intravenøs behandling med kortikosteroid (CS).

Blodprøver viste følgende niveauer (referenceinterval i parentes): hæmoglobin 10,6 mmol/l (8,6-10,8 mmol/l), leukocytter 8,7 mia./l (2,9-10,4 mia./l), trombocytter 299 mia./l (160-340 mia./l), albumin 34 g/l (36-48 g/l), kreatinin 94 mikromol/l (60-105 mikromol/l), karbamid 3,7 mmol/l (3,2-8,1 mikromol/l), orosomukoid 1,26 g/l (0,54-1,17 g/l), C-reaktivt protein 13 mg/l (< 6 mg/l).

Manglende bedring efter fem dages behandling med CS afstedkom *rescue*-terapi i form af IFX 5 mg/kg. Få dage senere var patienten i fuldstændig remission og blev udskrevet til ambulant opfølgning. Induktionsbehandlingen med IFX blev givet under indlæggelsen og ambulant efter to og seks uger. Der blev påbegyndt behandling med AZA 2,5 mg/kg som recidivprofylakse, samtidig med at den tredje infusion af IFX blev givet. To dage senere fik patienten generende tør hoste. AZA og IFX blev seponeret. Røntgenoptagelser af thorax viste basale infiltrater bilateralt, og der blev iværksat antibiotisk behandling på mistanke om atypisk pneumoni. Symptomerne forværredes trods behandlingen, og patienten blev efter to uger indlagt akut på grund af svær åndenød og trykken for brystet. Blodprøver viste normale forhold fraset en arteriel blodgasanalyse, der viste pO_2 6,8 kPa (referenceinterval: 11,1-14,4 kPa) i hvile. En ekkokardiografi var uden patologiske fund.

Der blev udført højopløsnings-CT af thorax, og man fandt ILS af typen hypersensitive pneumonitis (**Figur 1**). Der blev iværksat højdosis-CS-behandling og foretaget undersøgelse for antinukleært antistof, glomerulær basalmembranantistof, antineutrofilocyt-cytoplasmaantistoffer, hiv, tuberkulosequantiferontest, og af ekspektorat fra en trakealsugning, hvor man undersøgte for tuberkulose, cytomegalovirus og pneumocyster – alle test var negative.

Der blev ikke foretaget transbronkial biopsi og bronkoalveolær *lavage*, som blandt andet bruges til diagnostik af sarkoidose, allergisk alveolitis, karcinomatose og infektion, på grund af patientens medtagne tilstand. Der blev heller ikke foretaget lungefunktionsundersøgelse (LFU) i det akutte stadie.

En måned efter indlæggelsestidspunktet foretog man LFU inkl. test af diffusionskapacitet og seksminuttersgangtest. LFU var normal dog med nedsat diffusionskapacitet (68% af forventet). Gangtesten viste fald i iltsaturation fra 96% til 90%, og patienten fik svær dyspnø. To måneder senere gentog man undersøgelserne, og alle parametre var nu normaliseret.

FIGUR 1

A. Højopløsnings-CT. Centrilobulære smånodulære infiltrater (lange pile), *ground glass*-opaciteter og områder af reduceret attenuation – mosaikmønstre (korte pile). Radiologisk er fundet karakteristisk ved subakut hypersensitiv pneumonitis. **B.** Tværsnit af den centrale del af lungerne med *ground glass*-opaciteter, fortykkelse af interlobulære septae, interstitum (retikularmønster) og smånodulære infiltrater. Fundet ses ved hypersensitiv pneumonitis i subakut fase.

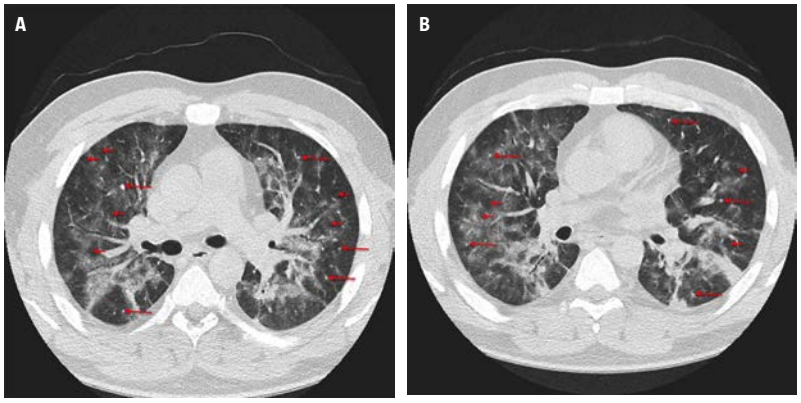

DISKUSSION

UC med let til moderat inflammation behandles med lokal eller systemisk 5-ASA eventuelt suppleret med peroral CS. Ved svære tilfælde er CS førstevalg ofte under indlæggelse. Manglende bedring på tredjedagen bør medføre iværksættelse af *rescue*-terapi med IFX eller ciclosporin efter udelukkelse af latent infektion (tuberkulose og hepatitis B). Ved manglende effekt efter syv dage anbefales det at udføre kolektomi [1]. Almindelige bivirkninger af IFX-behandling er hovedpine, kvalme, mavesmerter, infusionsreaktioner og ikke mindst øget infektionsrisiko [1]. IFX er et kimært monoklonalt antistof, der er rettet mod inflammationscytokinet tumornekrosefaktor-alfa og er et af de biologiske lægemidler, der er effektive til både akut behandling og vedligeholdelsesbehandling af UC [1, 2]. ILS er en sjælden, men kendt bivirkning af IFX [3].

AZA er et prodrug til 6-mercaptopurin. AZA's bivirkninger er hyppigst kvalme, nedsat appetit, leukopeni, infektioner, pankreatitis og leverpåvirkning [1, 4]. I sjældne tilfælde er der også ved behandling med dette middel beskrevet ILS [5].

Hos patienten i sygehistorien var der ikke anden udløsende årsag end IFX eller AZA, hvorfor ILS må være udløst af en af disse. Patienten fik symptomer allerede dagen efter påbegyndelse af AZA-behandling og tredje infusion af IFX. Forbruget af tumornekrosefaktor-alfa-hæmmer er fordoblet fra 2007 til 2011, hvorfor det er vigtigt at vide, at medikamentelt udløst ILS kan vise sig som pneumoni.

SUMMARY

Lars Koch Hansen, Stefano Cecere & Thøger Thøgersen:
Severe interstitial lung disease due to treatment with infliximab and azathioprine
Ugeskr Læger 2014;176:V12120753

A 41-year-old man developed severe interstitial lung disease (ILD) after treatment with infliximab (IFX) and azathioprine (AZA). A relapse of ulcerative colitis was treated with corticosteroids (CS) and IFX as rescue therapy. Following remission AZA was given as prophylaxis. AZA was initiated the same day as the third infusion of IFX (week 6). Within a few days he developed signs of lung involvement progressing into severe ILD. A high resolution computed tomography showed subacute hypersensitive pneumonitis. He was treated with oxygen and high dose CS. After three months his state of health had returned to normal.

KORRESPONDANCE: *Lars Koch Hansen*, Institut for Molekylær Medicin, Kardiovaskulær og Renal Forskning, Syddansk Universitet, Odense.
E-mail: larskochhansen@dadlnet.dk

ANTAGET: 19. marts 2013

PUBLICERET PÅ UGESKRIFTET.DK: 29. juli 2013

INTERESSEKONFLIKTER: Forfatternes ICMJE-formularer er tilgængelige sammen med artiklen på Ugeskriftet.dk

LITTERATUR

1. Dignass A, Lindsay JO, Sturm A et al. Second European evidence-based consensus on the diagnosis and management of ulcerative colitis. Part 2: Current management. J Crohn's Colitis 2012;6:991-1030.
2. Rutgeerts P, Sandborn WJ, Feagan BG et al. Infliximab for induction and maintenance therapy for ulcerative colitis. N Engl J Med 2005;353:2462-76.
3. Villeneuve E, St-Pierre A, Haraoui B. Interstitial pneumonitis associated with infliximab therapy. J rheumatol 2006;33:1189-93.
4. Gisbert JP, Nino P, Rodrigo L et al. Thiopurine methyltransferase (TPMT) activity and adverse effects of azathioprine in inflammatory bowel disease: long-term follow-up study of 394 patients. Am J Gastroenterol 2006;101:2769-76.
5. Weisenburger DD. Interstitial pneumonitis associated with azathioprine therapy. Am J Clin Pathol 1978;69:181-5.