Ileus forårsaget af V-loc-suturer

Rikke Jurlander Ovesen & Hans Friis-Andersen

KASUISTIK

Kirurgisk Afdeling, Hospitalsenheden Horsens

Ugeskr Læger 2014;176:V03130165

Postoperativ ileus efter transabdominal præperitoneal laparoskopisk ingvinalherniotomi er en kendt, men sjælden komplikation [1], ofte betinget af insufficient lukning af peritoneum [2]. Alle peritoneale defekter skal lukkes for at minimere risikoen for, at der udvikles et internt hernie.

Forskellige metoder til lukning af peritoneum er blevet anvendt både for undgå herniering og for at minimere risikoen for adhærenser til det valgte lukningsmateriale. Den absorberbare sutur med ensrettede modhager, V-loc (Covidien, Mansfield, MA, USA), er en af disse.

SYGEHISTORIE

En 62-årig mand blev henvist med symptomatiske bilaterale ingvinale hernier, hvilket blev bekræftet ved en klinisk undersøgelse. Han var ikke tidligere opereret. Han blev tilbudt og accepterede laparoskopisk operation for begge hernier i dagkirurgisk regi.

Operationen forløb ukompliceret, og efter placering af mesh præperitonealt bilateralt blev peritoneum sutureret med V-loc lateralt mod medialt på begge sider. Ved deling af suturerne blev der for begges vedkommende efterladt ca. 2 cm sutur intraperitonealt. Det umiddelbare postoperative forløb var ukompliceret, men fem dage senere blev patienten indlagt med mavesmerter og opkastninger. Abdomen var diffust ømt, men ikke tympanisk eller med peritonealreaktion. En CT af abdomen viste ileus. Ved den efterfølgende diagnostiske laparoskopi fandt man, at de to ender af V-loc-suturerne havde fundet sammen medialt og dannet en streng, hvorover en fuldt vital tyndtarmsslynge var fanget (**Figur 1**). De to suturer blev delt og afkortet, hvilket ophævede ileustilstanden.

Patienten blev udskrevet dagen efter.

DISKUSSION

Adhærens- og strengdannelse er en velkendt senkomplikation i forbindelse med abdominaloperationer. Et fænomen, der dog synes at være betydeligt minimeret efter indførelsen af laparoskopisk kirurgi. Kirurgiske metoder og hjælpemidler til de minimalt invasive procedurer er under stadig udvikling mhp. at opnå større effektivitet og enkelhed. V-loc-suturen er et eksempel på en proces, som muliggør laparoskopisk suturering uden knuder, da modhagerne bevirker, at den holder vævet sammen og således er tidsbesparende, uden at man går på kompromis med sikkerheden [3].

FIGUR 1

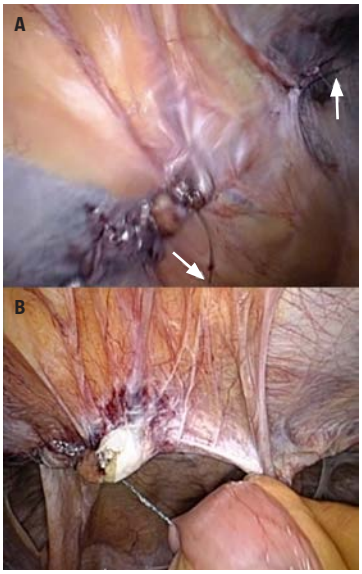

A. De to suturender (pile) ved afslutningen af hernieoperationen.
B. Strengen, som de to suturender har dannet medialt, hvorover en tyndtarmsslynge er fanget.

Denne sygehistorie illustrerer dog, at der kan forekomme helt uforudsete komplikationer, når nye materialer anvendes.

Der findes efter vores viden tre engelsksprogede arbejder, hvor der beskrives postoperativ ileus efter anvendelse af V-Loc, f.eks. [4, 5]. Som i tilfældet i sygehistorien var komplikationerne relateret til længden på den frie ende af suturen, der på forskellig vis havde hægtet sig fast i tyndtarmen eller omkringliggende væv og forårsaget ileustilstanden.

Ved anvendelse af V-loc-sutur bør denne afklippes i niveau med peritoneum.

Denne kasuistik illustrerer behovet for varsomhed ved anvendelse af nye materialer samt hurtig diagnostik i tilfælde af komplikationer postoperativt.

SUMMARY

Rikke Jurlander Ovesen & Hans Friis-Andersen:
Ileus caused by V-loc sutures
Ugeskr Læger 2014;176:V03130165

A laparoscopic bilateral inguinal hernia repair was performed on a 62-year-old man. The peritoneum was sutured on both sides

laterally to medial with the V-loc unidirectional barbed suture. An end of approximately 2 cm was left on both sides. Five days later the patient returned to hospital with intestinal obstruction. Exploratory laparoscopy revealed that the two ends of the sutures had formed a string medially, and the small intestine was caught over the string, causing the obstruction. This case demonstrates the need for fast diagnosis in our patients after surgery, when introducing new surgical material.

KORRESPONDANCE: *Rikke Jurlander Ovesen*, Prip Buus Vej 4, 8700 Horsens. E-mail: rikke-ovesen@hotmail.com

ANTAGET: 23. april 2013

PUBLICERET PÅ UGESKRIFTET.DK: 29. juli 2013

INTERESSEKONFLIKTER: ingen. Forfatternes ICMJE-formularer er tilgængelige sammen med artiklen på Ugeskriftet.dk

LITTERATUR

1. Bringman S, Blomqvist P. Intestinal obstruction after inguinal and femoral hernia repair: a study of 33,275 operations during 1992-2000 in Sweden. Hernia 2005;9:178-83.
2. Petersen TI, Qvist N, Wara P. Intestinal obstruction – a procedure-related complication of laparoscopic inguinal hernia repair. Surg Lap End 1995;5:214-6.
3. Patri P, Beran C, Stjepanovic J et al. V-Loc, a new wound closure device for peritoneal closure – is it safe? Surg Innov 2011;18:145-9.
4. Donnellan NM, Mansuria SM. Small bowel obstruction resulting from laparoscopic cuff closure with a barbed suture. J Minim Invasive Gynecol 2011;18:528-30.
5. Thubert T, Pourcher G, Deffieux X. Small bowel volvolus following peritoneal closure using absorbable knotless device during laparoscopic sacral colpopexy. Int Urogynecol J 2011;22:761-3.