

Anlægsbærere for fragilt X-syndrom kan udvise et bredt spektrum af kliniske manifestationer

Aia Elise Jønch¹, Karen Grønsvov^{2,3,4}, Jytte Merete Carlsen Lunding⁵, Jørgen E. Nielsen^{6,7} & Karen Brøndum-Nielsen¹

Mutationer i *FMRI*-genet er associeret med tre separate kliniske tilstande: fragilt X-syndrom (FXS), fragilt X-associeret tremor-ataksi-syndrom (FXTAS) samt fragilt X-associeret primær ovariel insufficiens (FXPOI). FXTAS og FXPOI ses hos anlægsbærere (præmutationsbærere) [1, 2], der i den generelle befolkning forekommer med en estimeret frekvens på 1:259 kvinder og 1:810 mænd [3].

Tidligere har præmutationsbærere været anset for at være klinisk uafficerede, men dette måtte revideres, da først FXPOI og senere FXTAS blev beskrevet. Siden er der rapporteret om en øget forekomst af en række formentlig underdiagnosticerede manifestationer. Formålet med denne artikel er at beskrive de kliniske manifestationer hos præmutationsbærere, herunder behandlingsmuligheder og anbefalinger for udredning.

GENETIK

Fragilt X-associerede tilstande skyldes CGG-*repeat*-ekspansionsmutationer i promoterregionen af *fragile X mental retardation 1 (FMRI)*-genet, der er lokaliseret i Xq27.3. Genet koder for det RNA-bindende protein *fragile X mental retardation protein (FMRP)*. FXS, FXTAS og FXPOI er associeret med øget antal CGG-*repeats* i forhold til det normale antal, som er < 45. 45-54 *repeats* benævnes en gråzoneallel, 55-200 en præmutation, mens en fuld mutation, som ses ved fragilt X-syndrom, har > 200 CGG-*repeats* samt metylering af promoterregionen, hvilket fører til mangel på FMRP [4].

En præmutation er associeret med øget transkription, hvilket fører til et øget *FMRI*-mRNA-niveau, mens translationen er let reduceret og derved medfører moderat nedsat FMRP. Dette er formentlig forklaringen på, at symptomer, der er karakteristiske for fragilt X-syndrom, undertiden også ses hos personer med præmutation [5]. Den øgede mængde *FMRI*-mRNA menes at have en (RNA) toksisk effekt og formodes at være medvirkende årsag til FXPOI og FXTAS. I **Figur 1** gennemgås de molekylære mekanismer.

Arvegangen og transmissionen af præmutationer er beskrevet i statusartiklen om fragilt X-syndrom [4].

Fragilt X-associeret tremor-ataksi-syndrom

Fragilt X-associeret tremor-ataksi-syndrom er en sent indsættende (> 50 år) neurodegenerativ tilstand [2]. Der ses nedsat penetrans, idet ca. 40% og 8-16% af hhv. mandlige og kvindelige præmutationsbærere får sygdommen i deres levetid [6, 7]. Penetransen af FXTAS ses imidlertid at stige med alderen og kan overstige 50% hos mandlige anlægsbærere i alderen 70-80 år [6, 8].

Et stigende antal af CGG-*repeats* øger risikoen for sygdom, men kan dog ikke alene bruges, når man ønsker at forudsige, hvem der vil få FXTAS, og andre medvirkende årsager til den nedsatte penetrans er ukendte [8]. Diagnostiske FXTAS-kriterier er beskrevet i **Tabel 1** [2, 9].

Kliniske karakteristika ved fragilt X-associeret tremor-ataksi-syndrom

Symptomer og fund inkluderer intentionstremor, ataksi, parkinsonisme, neuropati og autonom dysfunktion, som omfatter ortostatisk hypotension, impotens, hyppig vandladning og risiko for tab af blære- og tarmkontrol i sen alder [2, 9]. Hypertension ses endvidere hos størstedelen af patienterne med FXTAS og menes ligeledes at være et led i den autonome dysfunktion [6, 7]. Herudover ses kognitiv dysfunktion, der strækker sig fra milde deficit til svær demens [10]. Personlighedsændringer og psykiske symptomer såsom angst, depression, irritabilitet, apati, impulsiv adfærd og manglende sygdomsindsigt forekommer også hyppigt [10, 11] (**Tabel 1** og **Tabel 2**).

Den kliniske præsentation er meget variabel, og en opgørelse af *Hall et al* over forskellige diagnoser, herunder Parkinsons sygdom, tremor, ataksi, demens og kardiovaskulær sygdom, der blev givet, før FXTAS-diagnosen blev stillet, understøtter dette [12]. FXTAS-fænotypen er delvis forskellig hos mænd og kvinder [2, 13]. Kvinderne har typisk mildere kognitiv affektion, og hos dem udvikles der i mindre grad tremor og ataksi [13]. Til gengæld er der rapporteret om øget forekomst af andre komorbiditeter hos kvinder med FXTAS (se senere).

FXTAS er for nylig rapporteret hos nogle få bærere af en gråzoneallel [14], hvilket har ført til forslag om ændrede diagnosekriterier for FXTAS [14, 15].

STATUSARTIKEL

1) Klinisk Genetisk Klinik, Kennedy Centret, Juliane Marie Centret, Rigshospitalet

2) Medicinsk Genetisk Laboratorium, Kennedy Centret, Juliane Marie Centret, Rigshospitalet

3) Center for Anvendt Human Molekylærgenetik, Kennedy Centret, Juliane Marie Centret, Rigshospitalet

4) Institut for Cellulær og Molekylær Medicin (ICCM), Det Sundhedsvidenskabelige Fakultet, Københavns Universitet

5) Center for fragilt X, Kennedy Centret, Juliane Marie Centret, Rigshospitalet

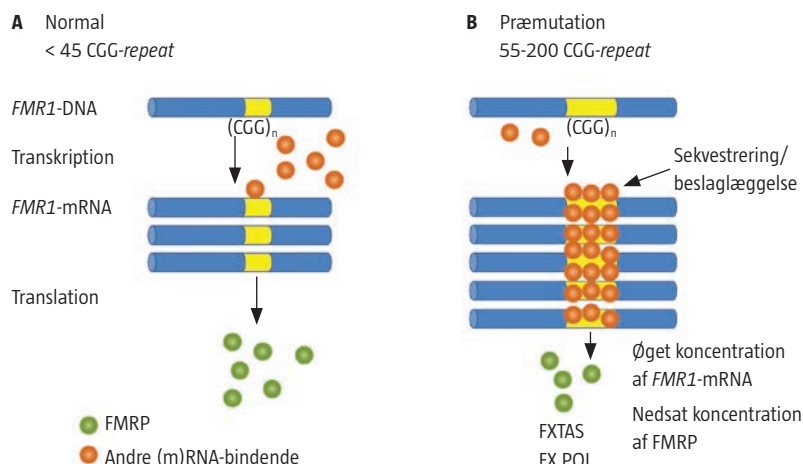
6) Nationalt Videnscenter for Demens, Afsnit for Neurogenetik, Neurocentret, Rigshospitalet

7) Institut for Cellulær og Molekylær Medicin (ICCM), Neurogenetisk Sektion, Københavns Universitet

Ugeskr Læger
2014;176:V02140099

FIGUR 1

Skematisk præsentation af *fragile X mental retardation 1 (FMR1)*-genet og sekvestreringsmodellen. **A.** Det normale *FMR1* med < 45 CCG-repeats, som transkriberes til *FMR1*-mRNA, der translateres til *fragile X mental retardation protein (FMRP)*. Kun en lille andel af et eller flere frie RNA-bindende proteiner binder til den normale CCG-repeat-sekvens. **B.** *FMR1* med en præmutation på 55 til 200 CCG repeats, som transkriberes til en øget mængde *FMR1*-mRNA i takt med længden af CCG-repeat-sekvensen. En øget binding eller sekvestring af RNA-bindende proteiner fører til tab af disse proteins normale funktion(er). Disse inkluderer muligvis regulering af proteinsyntese, miRNA-produktion m.v. *FMR1*-mRNA i præmutationsområdet translateres mindre effektivt til FMRP, hvilket kan medføre et reduceret FMRP-niveau. Dette menes at kunne bidrage til symptomer hos personer med længere præmutationsalleler.



TABEL 1

Fragilt X-associeret tremor-ataksi-syndrom: symptomer og kliniske fund samt diagnostiske kategorier hos præmutationsbærere. Adapteret fra [2].

Symptomer og kliniske fund	
Kliniske:	
Major	Intentionstremor
Major	Ataksi (gang)
Minor	Parkinsonisme
Minor	Moderat-svært nedsat korttidshukommelse
Minor	Eksekutive vanskeligheder
Minor	Neuropati ^a
Radiologiske:	
Major	MR-påviste hvid substans-læsioner i MCP og/eller hjernestamme
Major	MR-påviste hvid substans-læsioner i CCS ^a
Minor	MR-påviste hvid substans-læsioner i cerebrum
Minor	Moderat-svært generaliseret hjerneatrofi
Neuropatologiske:	
Major	FXTAS-inklusioner ^b
Diagnostiske kategorier	
Obligatorisk:	
<i>FMR1</i> -præmutation	
Sikker	1 major klinisk fund og 1 major radiologisk fund eller tilstedeværelse af FXTAS-inklusioner ^b
Sandsynlig	Enten 2 major kliniske fund eller 1 minor klinisk fund samt 1 major radiologisk fund
Mulig	1 major klinisk fund og 1 minor radiologisk fund

CCS = corpus callosum splenium; *FMR1* = *fragile X mental retardation 1*-gen; FXTAS = fragilt X-associeret tremor-ataksi-syndrom; MCP = de midterste cerebellare pedunkler. a) Foreslået inkluderet af *Apartis et al* [15]. b) Tilføjet af *Hagerman & Hagerman* [9].

En del præmutationsbærere har ingen forudgående familieanamnese for FXS, hvorfor diagnostisk testning ikke bør begrænses til familier med kendt FXS [15]. I **Tabel 3** angives vores anbefalinger til, hvornår der bør overvejes molekylær-genetisk præmutationsundersøgelse.

Neuroradiologiske forandringer ved fragilt X-associeret tremor-ataksi-syndrom

MR-skanning er en vigtig del af FXTAS-diagnosticeringen, idet der typisk ses cerebral og cerebellar atrofi og som et relativt specifikt fund desuden hvid substans-forandringer [16] i de midterste cerebellare pedunkler (MCP) hos ca. 60% og 13% af hhv. mænd og kvinder [13, 16]. **Figur 2** er et MR-billede med MCP-tegn. I et nyligt publiceret studie fandt man, at øget intensitet i corpus callosum splenium (CCS) forekom lige så hyppigt som MCP ved FXTAS, og forfatterne foreslog, at CCS skulle indgå som et nyt radiologisk kriterium (Tabel 1) [15].

De typiske forandringer er også påvist ved MR-skanning hos asymptotiske mænd med *FMR1*-præmutation, hvilket indikerer, at der er tale om en proces, der begynder flere år før, de kliniske symptomerne bliver åbenlyse [17].

Neuropatologiske forandringer ved fragilt X-associeret tremor-ataksi-syndrom

Et af kendetegnene ved FXTAS er tilstedeværelsen af intranukleære inklusioner i neuroner og astrocytter i det meste af centralnervesystemet, påvist post mortem [18]. Inklusionslegemerne er også påvist i det perifere nervesystem og i en række andre organer [19]. Inklusionslegemerne indeholder en lang række proteiner samt *FMR1*-mRNA [20]. Antallet af CCG-repeats og inklusioner er begge positivt korreleret til tidligere sygdomsdebut [8].

Molekylære mekanismer ved fragilt X-associeret tremor-ataksi-syndrom

I studier af *FMR1*-mRNA er det sandsynliggjort, at ekspansioner i præmutationsområdet forstyrrer gen-



TABEL 2

Fragilt X-associeret tremor-ataksi-syndrom – klinisk spektrum. Tabellen er adapteret med tilladelse fra [11].

<i>Kognitive symptomer</i>
Let eksekutiv dysfunktion-svær demens ^a
<i>Psykiske symptomer</i>
Depression ^a
Angst ^a
Irritabilitet, agitation, apati ^a
<i>Motoriske problemer</i>
Tremor ^a
Ataksi ^a
Muskelsvaghed ^b
Parkinsonisme ^a
Refleksmyoklonus ^b
<i>Autonome problemer</i>
Svimmelhed ^b
Hypertension ^b
Ortostatisk hypotension ^a
Kardielle arytmier ^b
Gastrointestinal refluks ^b
Forstoppelse/irritabel tyktarm ^b
Fækal inkontinens ^a
Problemer med at synke ^b
Urin-urgency og inkontinens ^a
Erektile dysfunktion ^a
<i>Immunmedierede tilstande (ses overvejende hos kvinder)</i>
Hypothyroidisme ^b
Muskelsmerter ^b
<i>Sensoriske symptomer</i>
Neuropati ^b
Høretab ^b
Olfaktorisk dysfunktion ^b
<i>Søvnproblemer</i>
Søvnløshed ^b
Søvnnapnø ^b
Søvntrang i dagtiden ^b
<i>Radiologiske fund</i>
Hyperintensiteter i de midterste cerebellare pedunkler påvist ved MR-skanning ^a
Hyperintensiteter i splenium af corpus callosum påvist ved MR-skanning ^b
Hvid substans-læsioner i cerebrum påvist ved MR-skanning ^a
Moderat-svær generaliseret atrofi ^a

a) De primære beskrevne symptomer og træk, der er forbundet med fragilt X-associeret tremor-ataksi-syndrom.

b) Træk, der er beskrevet senere.

ekspressionen. En hypotese er, at specifikke RNA-bindende proteiner kan binde til præmutationssekvensen, hvilket fører til insufficiens for proteinernes normale substrat [21]. Dette benævnes proteinsekvestreringsmodellen, som er vist i Figur 1. En anden hypotese er, at CGG-repeat'et i præmutationer kan translateres ved en repeat-associeret non-AUG-initieret mekanisme, hvorved læserammen ændres, og CGG-repeat'et bliver translateret til et protein, der in-



TABEL 3

Et af disse kriterier hos en person bør føre til overvejelse af testning for præmutation i *FMR1*.

Cerebellar ataksi uden kendt årsag hos en person > 50 år
Intentionstremor uden kendt årsag hos en person > 50 år og med samtidig parkinsonisme eller kognitiv dysfunktion
Person med tidligere multipel systematrofi-diagnose (cerebellar subtype) eller MCP-tegn ved MR-skanning samt symptomer forenelige med FXTAS
Person med symptomer forenelige med FXTAS, hvis vedkommende kunne være præmutationsbærer ud fra sin placering i stamtræet
Familieanamnese med enten <i>FMR1</i> -præ- eller -fuldmutation
Familieanamnese med psykisk udviklingshæmning
Familie- eller patientanamnese med primær ovariel insufficiens
Kvinder med infertilitet, særligt tilfælde, der er ledsaget af forhøjet FSH-niveau

FMR1 = fragile X mental retardation 1-gen; FSH = follikelstimulerende hormon; FXTAS = fragilt X-associeret tremor-ataksi-syndrom; MCP = de midterste cerebellare pedunkler.

deholder polyglycin [22]. Dette protein er toksisk og forårsager dannelsen af intranukleære inklusioner [22]. Desuden menes ændret mitokondriefunktion og ændret Ca²⁺-regulering at spille en rolle for cellulær dysregulering og dysfunktion [23].

Et reduceret FMRP-niveau hos præmutationsbærere med større præmutationseksansioner kan muligvis også bidrage til fænotypen som tidligere omtalt. Mandlige præmutationsbærere har endvidere fået påvist forhøjede interleukinniveauer (IL), særligt for IL10, hvilket tyder på, at et inflammatorisk respons også kan indgå i patogenesen [24].

MEDICINSKE TILSTANDE/ØVRIGE TRÆK ASSOCIERET MED FRAGILT X-TREMOR-ATAKSI-SYNDROM

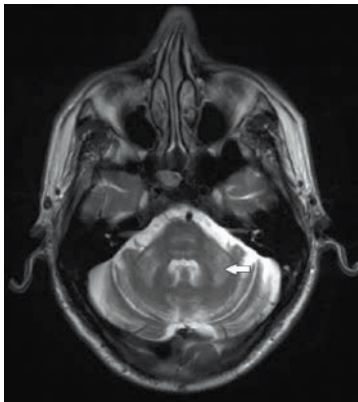
Den øgede opmærksomhed på FXTAS har ført til en udvidelse af det kliniske spektrum med tilstande som fibromyalgi, hypothyroidisme, hypertension, perifer neuropati og epilepsi, hvilket hyppigst ses hos kvinder [7]. For nylig er der desuden tilføjet øget forekomst af bl.a. migræne [25]. Baggrunden for den øgede forekomst af endokrine og immunrelaterede tilstande er endnu uafklaret, men dysregulering af bl.a. mikro-RNA eller mitokondriel dysfunktion er mulige forklaringer [25]. I Tabel 2 er der anført de oprindelige og de nye associerede FXTAS-manifestationer [11].

FRAGILT X-ASSOCIERET PRIMÆR OVARIEL INSUFFICIENS

Menopause før 40-årsalderen forekommer hos ca. 20% af de kvindelige præmutationsbærere og blev tidligere benævnt *premature ovarian failure* (POF). POF er nu sammen med andre tegn på ovariel dysfunktion samlet under betegnelsen FXPOI [1, 26]. Yderligere FXPOI-symptomer er nedsat ægreserve med uregelmæssig menstruation, øget niveau af folli-


FIGUR 2

T2-vægtet MR-skanningsbillede af en patient med fragilt X-associeret tremor-ataksi-syndrom. Pilen viser de karakteristiske hyperintensiteter i de midterste cerebellare pedunkler. Desuden ses lignende hvid substans-forandringer i pons og cerebellar atrofi.



kelstimulerende hormon, nedsat fertilitet samt menopause i den lave ende af det normale spektrum (< 45 år) [26]. Risikoen for FXPOI er størst hos kvinder med 60-100 CGG-repeats. I systematiske undersøgelser af kvinder med ovariel insufficiens er der påvist en præmutation hos 2-15% [1]. Det anbefales derfor, at kvinder med nedsat fertilitet og ovariel insufficiens som en del af udredningen også tilbydes undersøgelse af *FMR1* (Tabel 3).

PSYKISKE TILSTANDE

Spørgsmålet, om der findes en neuropsykiatrisk fænotype for præmutationsbærere, har været til debat længe, og i de første studier kunne man ikke påvise en sådan. Siden er der rapporteret om især angst og/eller depression hos ca. 40% af de præmuterede kvinder [27].

Hvorvidt disse problemer er relateret til stress i forbindelse med at opfostre børn med fragilt X-syndrom samt drage omsorg for en forælder med FXTAS eller forårsaget af præmutationen har ligeledes været meget omdiskuteret.

Attention deficit hyperactivity disorder, autisme-spektrumforstyrrelser, samt emotionelle, kognitive og sociale vanskeligheder er rapporteret hyppigere hos drenge med præmutationen (både med og uden FXS-familiehistorie) end hos deres raske brødre med normal allel [28]. Tilsvarende symptomer er ligeledes fundet hos en mindre andel af piger og kvinder med præmutationen, men disse studier er baseret på få og selekterede personer, og større undersøgelser afventes derfor [28].

BEHANDLING/ANBEFALINGER

Kvindelige bærere med symptomer på FXPOI bør udredes i gynækologisk regi. Ligeledes bør kvinderne informeres om prænatal diagnostik og andre reproduktive

FAKTABOKS

Omkring 1 ud af 250 kvinder og 1 ud af 800 mænd i befolkningen er anlægssbærere for fragilt X-syndrom.

Anlægssbærere har mutation i *FMR1* (CGG-repeat-ekspansion), som benævnes en præmutation.

Fragilt X-associeret tremor-ataksi-syndrom (FXTAS) ses hos ca. 40% af de mandlige præmutationsbærere og hos en mindre andel af de kvindelige bærere.

FXTAS er karakteriseret ved tremor, ataksi, parkinsonisme, neuropati, autonom dysfunktion og kognitive ændringer sent i livet samt karakteristiske forandringer, som ses ved MR-skanning af hjernen.

Fragilt X-associeret primær ovariel insufficiens (FXPOI) dækker over en række gynækologiske tilstande hos kvindelige præmutationsbærere. I sin mest vidtgående form viser det sig ved menopause før 40-årsalderen.

Hypertension, thyroideadysfunktion (især hypothyroidisme), fibromyalgi, neuropatisymptomer og epilepsi rapporteres hos nogle præmuterede kvinder men hyppigst ved samtidig FXTAS.

Angst og depression er fundet hyppigere hos kvindelige præmutationsbærere, mens *attention deficit hyperactivity disorder*, autisme-spektrumforstyrrelser, kognitive og sociale vanskeligheder er rapporteret hyppigere hos drenge med præmutation end hos kontrolpersoner.

Præmutationer leder på celleniveau til øget transkription, hvilket fører til øget mængde mRNA samt evt. til moderat nedsat mængde protein (*fragile X mental retardation protein*).

Det høje mRNA-niveau menes at medføre en toksisk effekt på neuronerne og sekvestrering (binding og inaktivering) af andre proteiner, der regulerer forskellige cellulære funktioner, hvilket resulterer i cellulær dysfunktion.

Den toksiske effekt og dysregulering af cellulære funktioner benævnes RNA-toksisk *gain of function*-mekanisme og foreslås at være årsagen til både FXTAS og FXPOI.

Præmutationer hos kvinder er instabile og kan ekspandere i forbindelse med transmission til deres børn og dermed føre til fragilt X-syndrom.

Præmutationer hos mænd fører til anlægssbæretilstand hos alle deres døtre, men ikke til fragilt X-syndrom.

tive muligheder, f.eks. præimplantations genetisk diagnostik (PGD) og ægdonation.

Patienter med symptomer på FXTAS bør udredes neurologisk, eventuelt neuropsykologisk, og med MR skanning af cerebrum. Herudover bør udredningen ledsages af relevante henvisninger, behandling og rehabilitering. Hjælpemidler samt fysioterapi og ergoterapi kan også være relevant. Personer med præmutation bør ligeledes udredes og behandles for ledsagende tilstande som hypertension og hypothyroidisme.

Medikamentel behandling af FXTAS er symptomatisk behandling ud fra allerede gældende anbefalinger jf. *Hagerman et al* [29]. Der er igangværende

kontrollerede kliniske forsøg med Memantine [30], en N-methyl-D-aspartat (NMDA)-glutamatreceptor-antagonist, som bl.a. anvendes til behandlingen af Alzheimers sygdom.

KONKLUSION

En stor del af *FMR1*-præmutationsbærere har øget risiko for at få FXPOI, FXTAS og desuden tilsyneladende øget forekomst af andre komorbiditeter. Med den viden, vi har i dag, er det sandsynligt, at FXTAS og FXPOI er kliniske udtryk for længerevarende processer, hvilket åbner mulighed for fremtidig intervention og forebyggelse.

Bidraget af FXTAS til morbiditet og mortalitet i den aldrende befolkning er usikkert på nuværende tidspunkt, men FXTAS er formentlig en af de hyppigste arvelige former for tremor, ataksi og kognitiv dysfunktion hos ældre. Man risikerer let at overse FXTAS-diagnosen, idet den kliniske præsentation er meget variabel, og symptomerne i milde tilfælde af FXTAS er almindelige i den aldrende befolkning.

I øjeblikket kan man ikke forudsige, hvilke af præmutationsbærerne der vil få FXTAS eller i givet fald hvornår. Forhåbentlig kan igangværende og fremtidig forskning bidrage til afklaring heraf. Familier med fragilt X frembyder i dag en klinisk kompleks problemstilling, som kræver multidisciplinær integreret indsats for mange familiemedlemmer i flere generationer.

Danske FXS-resurser

Den Danske landsforening for Fragilt X-syndrom, www.fragiltx.dk.

Center for Fragilt X, Kennedy Centret, Klinisk Genetisk Klinik, Rigshospitalet, www.kennedy.dk.

KORRESPONDANCE: Aia Elise Jønch, Klinisk Genetisk Klinik, Kennedy Centret, Juliane Marie Centret, Gl. Landevej 7, 2600 Glostrup.
E-mail: aia.elise.joench@regionh.dk

ANTAGET: 6. marts 2014

PUBLICERET PÅ UGESKRIFTET.DK: 23. juni 2014

INTERESSEKONFLIKTER: Forfatterens ICMJE-formularer er tilgængelige sammen med artiklen på Ugeskriftet.dk

LITTERATUR

- Sherman SL. Premature ovarian failure in the fragile X syndrome. *Am J Med Genet* 2000;97:189-94.
- Jacquemont S, Hagerman RJ, Leehey M et al. Fragile X premutation tremor/ataxia syndrome: molecular, clinical and neuroimaging correlates. *Am J Hum Genet* 2003;72:869-78.
- Dombrowski C, Levesque S, Morel ML et al. Premutation and intermediate-size *FMR1* alleles in 10572 males from the general population: loss of and AGG interruption is a late event in the generation of fragile X syndrome alleles. *Hum Mol Genet* 2002;11:371-8.
- Jønch A, Timshel S, Lunding J et al. Fra mental retardering til målrettet behandling ved fragilt X-syndrom. *Ugeskr Læger* 2014;176:V06130350.
- Kenneson A, Zhang F, Hagedorn CH et al. Reduced *FMRP* and increased *FMR1* transcription is proportionally associated with CGG repeat number in intermediate-length and premutation carriers. *Hum Mol Genet* 2001;10:1449-54.
- Jacquemont S, Hagerman RJ, Leehey MA et al. Penetrance of the fragile X-associated tremor/ataxia syndrome in a premutation carrier population. *JAMA* 2004;291:460-9.
- Coffey SM, Cook K, Tartaglia N et al. Expanded clinical phenotype of women with the *FMR1* premutation. *Am J Med Genet A* 2008;146A:1009-16.
- Tassone F, Adams J, Berry-Kravis EM et al. CGG repeat length correlates with age of onset of motor signs of the fragile X-associated tremor/ataxia syndrome (FXTAS). *Am J Med Genet B Neuropsychiatr Genet* 2007;144:566-9.
- Hagerman PJ, Hagerman RJ. The fragile-X permutation: a maturing perspective. *Am J Hum Genet* 2004;74:805-16.
- Seritan AL, Nguyen DV, Farias ST et al. Dementia in fragile X-associated tremor/ataxia syndrome (FXTAS). *Am J Med Genet B Neuropsychiatr Genet* 2008;147B:1138-44.
- Hagerman R, Hagerman P. Advances in clinical and molecular understanding of the *FMR1* premutation and fragile X-associated tremor/ataxia syndrome. *Lancet Neurol* 2013;12:786-98.
- Hall DA, Berry-Kravis E, Jacquemont S et al. Initial diagnoses given to persons with the fragile X associated tremor/ataxia syndrome (FXTAS). *Neurology* 2005;65:299-301.
- Hagerman RJ, Leavitt BR, Farzin F et al. Fragile X-associated tremor/ataxia syndrome (FXTAS) in females with the *FMR1* premutation. *Am J Hum Genet* 2004;74:1051-6.
- Lui Y, Winarni T, Zhang L et al. Fragile X-associated tremor/ataxia syndrome (FXTAS) in grey zone carriers. *Clin Genet* 2013;84:74-7.
- Apartis E, Blancher A, Meissner WG et al. FXTAS: new insights and the need for revised diagnostic criteria. *Neurology* 2012;79:1898-907.
- Brunberg JA, Jacquemont S, Hagerman RJ et al. Fragile X premutation carriers: characteristic MR imaging findings in adult males with progressive cerebellar and cognitive dysfunction. *Am J Neuroradiol* 2002;23:269-74.
- Loesch DZ, Cook M, Litewka L et al. A low symptomatic form of neurodegeneration in younger carriers of the *FMR1* premutation, manifesting typical radiological changes. *J Med Genet* 2008;45:179-81.
- Greco CM, Hagerman RJ, Tassone F et al. Neuronal intranuclear inclusions in a new cerebellar tremor/ataxia syndrome among fragile X carriers. *Brain* 2002;125:1760-71.
- Hunsaker MR, Greco CM, Spath MA et al. Widespread non-central nervous system organ pathology in fragile X premutation carriers with fragile X-associated tremor/ataxia syndrome and CGG knock-in mice. *Acta Neuropathol* 2011;122:467-79.
- Tassone F, Hagerman RJ, Garcia-Arocena D et al. Intranuclear inclusions in neuronal cells with premutation alleles in fragile X associated tremor/ataxia syndrome. *J Med Genet* 2004;41:e43.
- Garcia-Arocena D, Hagerman PJ. Advances in understanding the molecular basis of FXTAS. *Hum Mol Genet* 2010;19:R83-R89.
- Todd PK, Oh SY, Krans A et al. CGG repeat-associated translation mediates neurodegeneration in fragile X tremor ataxia syndrome. *Neuron* 2013;78:440-55.
- Ross-Inta C, Omanska-Klusek A, Wong S et al. Evidence of mitochondrial dysfunction in fragile X-associated tremor/ataxia syndrome. *Biochem J* 2010;429:545-52.
- Marek D, Papin S, Ellefsen K et al. Carriers of the fragile X mental retardation 1 (*FMR1*) premutation allele present with increased levels of cytokine IL-10. *J Neuroinflammation* 2012;9:238.
- Au J, Akins RS, Berkowitz-Sutherland L et al. Prevalence and risk of migraine headaches in adult fragile X premutation carriers. *Clin Genet* 2013;84:546-51.
- Sullivan SD, Welt C, Sherman S. *FMR1* and the continuum of primary ovarian insufficiency. *Semin Reprod Med* 2011;29:299-307.
- Bourgeois J, Seritan A, Casillas E et al. Lifetime prevalence of mood and anxiety disorders in fragile X premutation carriers. *J Clin Psychiatry* 2011;72:175-82.
- Clifford S, Dissanayake C, Bui QM et al. Autism spectrum phenotype in males and females with fragile X full mutation and premutation. *J Autism Dev Disord* 2007;37:738-48.
- Hagerman RJ, Hall DA, Coffey S et al. Treatment of fragile X-associated tremor ataxia syndrome (FXTAS) and related neurological problems. *Clin Interv Aging* 2008;3:251-62.
- Seritan AL, Nguyen D, Mu Y et al. Memantine for fragile X-associated tremor/ataxia syndrome (FXTAS): a randomized, double-blind, placebo-controlled trial. *J Clin Psychiatry* 2014;75:264-71.