Endometriose kan medføre invagination af appendix

Katrine Brodersen

KASUISTIK

Kirurgisk Afdeling, Hospitalsenheden Horsens

Ugeskr Læger 2015;177:V09140499

Der præsenteres et tilfælde af invagination af appendix sekundært til endometriose og inflammation. Invagination er sjælden, opgjort til 0,01% blandt 71.000 appendixpræparater [1], og er første gang beskrevet i litteraturen i 1858 af *John McKidd*.

I international litteratur er fænomenet primært beskrevet i kasuistikker og enkelte review og må fortsat betragtes som sjældent.

SYGEHISTORIE

En 41-årig kvinde blev indlagt med melæna, frisk blod i afføringen og faldende blodprocent til 6,7 mmol/l. Der blev udført gastroskopi, som viste normale forhold, og patienten blev udskrevet til ambulant koloskopi. Hun havde været indlagt kort forinden med diffuse abdominalsmerter og subfebrilia, men normale infektionstal. Hun havde ingen tidligere gynækologisk anamnese, og resultatet af en gynækologisk undersøgelse var upåfaldende.

Ved efterfølgende koloskopi i privat regi blev der fundet en 1 × 3 cm stor polypøs tumor i caecum. Ved en fornyet koloskopi (**Figur 1**) i hospitalsregi blev den polypøse forandring ved basis af appendix vurderet at være uegnet til endoskopisk fjernelse, og man tog biopsier. En CT viste en kontrastoptagende forandring i caecum, muligvis strålende ud i en fortykket appendix, og en solid nodulus i højre lunges overlap.

Biopsierne viste granulationsvæv og intet malignt. På klinisk mistanke om en caecumtumor blev der planlagt en laparoskopisk højresidig hemikolektomi. Henvisning til PET-CT forinden blev afstået pga. benigne biopsisvar, og der blev anbefalet henvisning via lungemedicinsk regi.

Ved laparoskopien fandt man endometrioseelementer på cøkalpolen, peritoneum og i fossa Douglassi samt forstørrede glandler i mesenteriet og en komplet invagineret appendix (**Figur 2**). Man foretog en højresidig hemikolektomi.

Histologien på colonpræparatet viste en invagineret appendix med en lille hyperplastisk/metaplastisk polyp, granulationsvæv, spredte ulcerationer, akut og kronisk inflammation samt endometriose. Ingen tegn til dysplasi, atypi eller malignitet. Patienten blev udskrevet i velbefindende og henvist til et lungepakkeforløb.

DISKUSSION

Hyppigheden af endometriose i appendix er lille og varierer i høj grad, alt efter hvilken population der undersøges. I et review over litteraturen og en fortløbende gennemgang af oplysninger om patienter, der har været indlagt i gynækologisk regi, er prævalensen estimeret til 0,4% i den generelle population og 2,8% blandt kvinder med endometriose [2].

Symptomerne på endometriose er typisk cykliske smerter. Ved endometriose i appendix er smerterne ofte lokaliseret til nedre højre abdomen, og der kan ses blod i afføringen eller cyklisk ændret afføringsmønster [3].

Det hyppigste symptom på invagination er nedre højresidige smerter (78%), der varierende mellem akutte smerter, der kan tolkes som klinisk appendici-

FIGUR 1

Endoskopi.

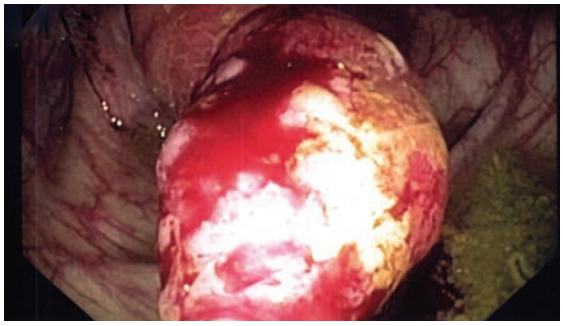

FIGUR 2

Invagineret appendix ved operation.

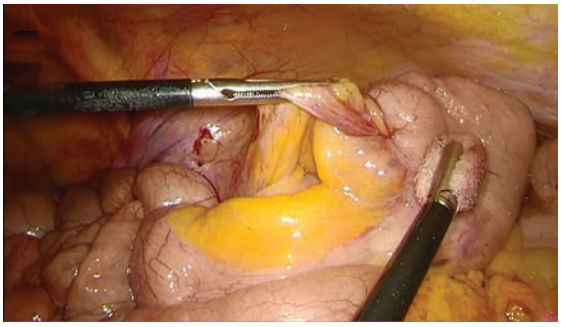

tis evt. perforeret appendicitis, og mere kroniske intermitterende smerter. Herudover ses også opkastninger (26%) og blod i afføringen (23%) [4]. 76% af invaginationerne forekommer hos voksne. Tilstanden ses hos dobbelt så mange kvinder som hos mænd, mens den er en anelse hyppigere hos drenge end hos piger [4]. Invagination kan diagnosticeres ved CT og colonkontrastundersøgelser med barium, som kortvarigt kan reducere invaginationen. På UL-skanning kan tilstanden erkendes med det såkaldte *target-sign* [5]. Hyppigst stilles diagnosen dog fortsat peroperativt ved laparoskopi.

Chaar et al [4] rapporterer, at ud af 151 invaginerede appendixpræparater viste den histologisk undersøgelse hos børn i 76% (22 cases) af tilfældene inflammation, i 10% (tre cases) af tilfældene et mucocele og i 3% (en case) af tilfældene adenokarcinom. Hos voksne var endometriose det hyppigste fund med 33% (40 cases), 19% (24 cases) viste kun inflammation, 19% (24 cases) viste et mucocele, og 13% (17 cases) viste malignitet i form af karcinoidtumor eller adenokarcinom, og hos 11% (14 cases) blev der fundet adenom. Herudover er der beskrevet papillom, harmatom, lymfoidt væv, juvenil polyp, Chrohns granuloma og melanosis coli som patologiske fund i invaginerede appendixpræparater

Behandlingen afhænger af graden af invagination i caecum og af en evt. klinisk mistanke om malignitet og kan derfor består af appendektomi eller ileocøkal resektion alternativt ved malignitetsmistanke af en højresidig hemikollektomi. Regulære kliniske retningslinjer på området findes ikke. Endoskopisk fjernelse er også beskrevet, men må frarådes pga. risiko for perforation.

SUMMARY

Katrine Brodersen:
Intussusception of the apendix
Ugeskr Læger 2015;177:V09140499

Intussusception of the appendix is a rare condition with an incidence of approximately 0.01%. In adults, the lead point for the intussusception is most frequently endometriosis, whereas in children, acute inflammation of the appendix is usually the cause (76%). This case report presents a 41-year-old woman who was referred to hospital care primarily due to blood in her stool and a 1 × 3 cm polypous tumour in her caecum, observed during colonoscopy. She had no gynaecologic history and a normal exam. A right-sided hemicolectomy was performed and pathology showed endometriosis and acute and chronic inflammation.

KORRESPONDANCE: *Katrine Brodersen*, Kirurgisk Afdeling, Hospitalsenheden Horsens, Sundsvej 30, 8700 Horsens. E-mail: katrine.brodersen@viborg.rm.dk

ANTAGET: 4. december 2014

PUBLICERET PÅ UGESKRIFTET.DK: 2. februar 2015

INTERESSEKONFLIKTER: Forfatternes ICMJE-formularer er tilgængelige sammen med artiklen på Ugeskriftet.dk

LITTERATUR

1. Collins DC. 71,000 human appendix specimens: a final report, summarizing forty years' study. Am J Proctol 1963;14:365-81.
2. Gustofson RL, Kim N, Liu S et al. Endometriosis and the appendix: a case series and comprehensive review of the literature. Fertil Steril 2006;86:298-303.
3. Abrão MS, Dias JA, Rodini GP et al. Endometriosis at several sites, cyclic bowel symptoms, and the likelihood of the appendix being affected. Fertil Steril 2010;94:1099-101.
4. Chaar C, Wexelman B, Zuckermann K et al. Intussusception of the appendix: comprehensive review of the literature. Am J Surg 2009;198:122-8.
5. Weissberg DL, Scheible W, Leopold GR. Ultrasonographic appearance of adult intussusception. Radiology 1977;124:791-2.