Metastatisk adenokarcinom i præputiumresektat fra en patient med øsofaguscancer

Christina Lindkvist Pedersen & Per Zier Rathenborg

KASUISTIK

Urologisk Afdeling, Herlev Hospital

Ugeskr Læger 2015;177:V11140581

Fimose defineres som forsnævring af præputiet i en grad, så dette ikke kan retraheres bag glans penis. Primær fimose er en fysiologisk tilstand og et hyppigt fund hos nyfødte drengebørn, hvor det ses hos op til 50% ved slutningen af det første leveår. I langt de fleste tilfælde regredierer tilstanden i løbet af barndommen, og prævalensen falder til ca. 11% hos de treårige og yderligere til kun 1% hos de 16-18-årige. Sekundær eller erhvervet fimose opstår senere i livet som led i anden sygdom: oftest hudsygdom (lichen sclerosus et atroficus) og/eller infektiøst betinget lidelse (balanitis xerotica obliterans) [1]. I disse tilfælde kan tilstanden være forbundet med betydelige subjektive gener, og medikamentel eller operativ behandling kan være påkrævet. Ved cirkumcision af sekundær fimose fjernes det afficerede væv til proksimalt for forsnævringen.

Vi beskriver et tilfælde med sekundær fimose som følge af metastase fra et nydiagnosticeret adenokarcinom i øsofagus.

SYGEHISTORIE

En 70-årig mand blev henvist på mistanke om infektion i genitalia externa. Han havde en måned forinden fået konstateret inoperabel øsofaguscancer med spredning til lunger, binyre og lymfeknuder på halsen. Han havde desuden polykomorbiditet med morbus cordis, biologisk hjerteklap, insulinkrævende sukkersyge med senkomplikationer, hypertension, hyperkolesterolæmi og kronisk obstruktiv lungesygdom.

Ca. en uge efter cancerdiagnosen bemærkede patienten tiltagende hævelse af scrotum og penis samt besværet vandladning og tendens til ballonering. Forud for henvisningen havde han været indlagt i alt fire gange på både Medicinsk og Kirurgisk Afdeling på Hillerød Sygehus med febrilia og forhøjede infektionstal. Her foretog man urin- og bloddyrkning, røntgenundersøgelse af thorax og – på grund af tandsmerter – tandlægetilsyn, uden at fokus blev identificeret. Han responderede på intravenøs behandling med piperacillin/tazobactam.

Objektivt fandt man fortykket dermis og subcutis på scrotum og penis samt udtalt fimose med en lang, forsnævret præputialkanal. Der blev eksprimeret pus fra præputialrummet. Der var således indikation for cirkumcision, som blev udført i lokalanæstesi.

Præputiumresektatet blev sendt til histopatologisk undersøgelse, som viste epidermis med veldifferentieret, forhornet flerlaget pladeepitel uden dysplasi eller virusforandringer. I dermis sås udtalt ødem og flere dilaterede lymfekar med embolier af epiteliale tumorceller (**Figur 1**). Tumorcellerne havde samme immunhistokemiske profil som det lavtdifferentierede karcinom, der tidligere var påvist i en biopsi fra tumoren i øsofagus. Det blev konkluderet, at de i præputiumresektatet fundne lymfekarembolier med metastatisk adenokarcinom udgik fra patientens primærcancer i øsofagus.

På grund af de konkurrerende lidelser og den dårlige almentilstand afstod man fra kemoterapeutisk behandling, ligesom indikation for pallierende strålebehandling bortfaldt. Patienten døde af sin cancersygdom tre måneder efter primærdiagnosen.

FIGUR 1

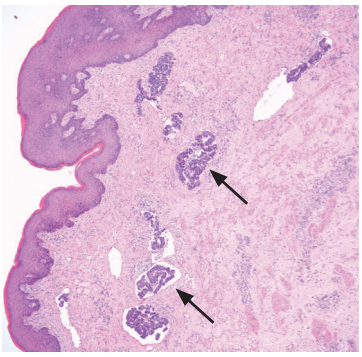

Snit af præputiumresektat. Pilene markerer dilaterede lymfekar med embolier af epiteliale tumorceller.

DISKUSSION

I sygehistorien beskrives et tilfælde af sekundær fimose, som opstod i forbindelse med dissemineret cancersygdom. I dette tilfælde var primærtumoren kendt, men generelt er muligheden for sekundær fimose som debutsymptom på cancer til stede.

Øsofaguscancer er hos 67% af patienterne dissemineret på diagnosetidspunktet, og 37% [2] har fjernmetastaser. Hyppigst ses der metastaser til lym-

feknuder, lever og lunger, mens kutane metastaser beskrives hos under 2% – og da oftest lokaliseret til truncus.

Spredning til præputiet er, så vidt vi ved, ikke tidligere beskrevet for øsofaguscancer. I litteraturen er der beskrevet spredning til præputiet fra urogenitalcancer og kolorektalcancer. Spredning fra kolorektalcancer er senest beskrevet i 2011 af *Maximillien et al,* som præsenterede et tilfælde med præputial metastase fra kolorektalcancer, hvor tilstanden var det første tegn på recidiv [3]. Der er beskrevet to tilfælde med spredning fra prostatacancer. Første gang i 1971 [4] og anden gang i 1978 hvor *Patel et al* beskrev spredning fra prostatacancer [5] til præputiet og glans penis ca. to år efter primærdiagnosen.

Denne sygehistorie understreger vigtigheden af at udrede årsagen til sekundær fimose. I dette tilfælde var patientens primære sygdom kendt, men tilstanden kan være første manifestation af malign sygdom. Præputiumresektat bør altid sendes til histopatologisk undersøgelse for at afklare den tilgrundliggende sygdom.

SUMMARY

Christina Lindkvist Pedersen & Per Zier Rathenborg:
Metastatic adenocarcinoma in preputium of a patient with oesophageal cancer
Ugeskr Læger 2015;177:V11140581

Secondary or acquired phimosis usually occurs as part of a benign disease. We present a case of secondary phimosis caused by metastasis from a newly diagnosed oesophageal adenocarcinoma. The patient presented with clinical suspicion of infection in the preputial space, but histopathology revealed dilated lymphatic vessels with peripheral embolisms of epithelial tumour cells. This case report emphasizes the importance of establishing the cause of secondary phimosis by histopathological examination for possible malignancy.

KORRESPONDANCE: *Christina Lindkvist Pedersen,* Urologisk Afdeling, Herlev Hospital, Herlev Ringvej 75, 2730 Herlev, E-mail: Christina_lindkvist@hotmail.com
ANTAGET: 14. januar 2015
PUBLICERET PÅ UGESKRIFTET.DK: 23. marts 2015
INTERESSEKONFLIKTER: Forfatternes ICMJE-formularer er tilgængelige sammen med artiklen på Ugeskriftet.dk
TAKSIGELSE: Thomas Hasselager Patologiafdelingen, Herlev Hospital, takkes for billede.

LITTERATUR

1. Tekgul S, Dogan HS, Hoebeke P et al. Guidelines on paediatric urology. Uroweb 2014. www.uroweb.org/gls/pdf/23%20Paediatric%20Urology_LR%20March%2025th.pdf (1. okt 2014).
2. SEER Cancer Statistics Factsheets: Esophageal cancer. National Cancer Institute. National Institutes of Health. http://seer.cancer.gov/statfacts/html/esoph.html (1. okt 2014).
3. Gbenou MCG, Wahidy T, Llinares K et al. Atypical phimosis secondary to a preputial metastasis from rectal carcinoma. Care Rep Oncol 2011;4:542-6.
4. Tan HT, Vishniavsky S. Carcinoma of the prostate with metastases to the prepuce. J Urol 1971;106:588-9.
5. Patel NP, Ward JN. Carcinoma of prostate metastatic to prepuce and glans penis. Urology 1978;3:269-70.