Behandling af traumatiske bløddelslæsioner i ansigtet

Marie Anneberg, Jens Martin Heje & Javed Akram

KLINISK PRAKSIS

STATUSARTIKEL

Plastikkirurgisk Afdeling, Aarhus Universitetshospital

Ugeskr Læger 2014;176:V05140308

Traumatiske sår og bløddelslæsioner i ansigtet og på skalpen er en hyppig årsag til kontakt med skadestuen. Skadestuer i USA behandlede 11 mio. sår i 1996 [1]. Patienterne behandles i mange specialer og kommer i kontakt med akut- og almenmedicinere, øjen-, kæbe-, ortopæd-, øre-næse-hals- og plastikkirurger. Teknisk korrekt sårbehandling er essentiel, særligt i kosmetiske højrisikoområder, for at opnå et godt kosmetisk og funktionelt resultat og mindske risikoen for komplikationer.

Formålet med denne artikel er at præsentere behandlingen af bløddelslæsioner og redegøre for faldgruber, der er relateret til lokalisationen. Vi vil beskrive suturering under hensyntagen til anatomi, gennemgå blokadeanlæggelse, suturvalg og håndtering af skader på skalp, øjenlåg, næse, læbe og øre. Ansigtsfrakturer er uden for denne artikels fokus.

RESULTATER

Generel håndtering af bløddelsskader i ansigtet

Ved traumatiske bløddelsskader i ansigtet undersøges de neurovaskulære forhold, og underliggende frakturer eller dybere skader udelukkes. Såret renses, og fremmedlegemer fjernes. Røntgen eller ultralyd kan være til hjælp. Ved rene, ikkebidsår i ansigtet og på skalpen fandt man i et studie med 1.923 patienter ingen signifikant forskel i infektionsrate og kosmetisk effektmål ved randomisering til vask med saltvand og ingen afvaskning inden suturering [2]. Sikkert avitalt væv fjernes. Uregelmæssige sårkanter sys hak til tak [3].

FIGUR 1

A. Gennemgående læbeflænge. **B.** Efter suturering. **C.** Lagvis suturering af mundslimhinde.

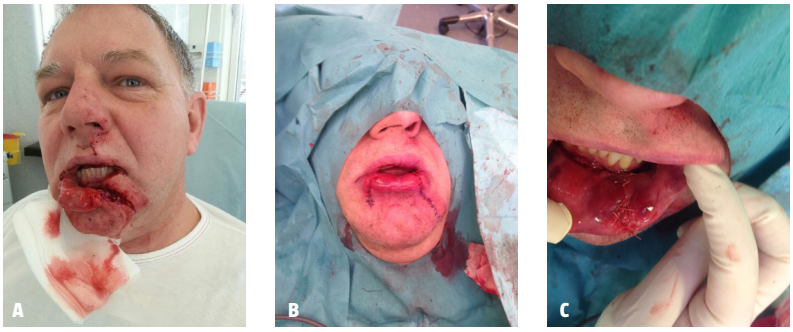

Lokalanalgesiens karkontraherende virkning kan udnyttes, da nedsat blødning forbedrer overblikket. Omvendt medfører lokalanalgesi også afblegning af vævet, ødem og skævvridning, hvilket kan vanskeliggøre en præcis samling af defekten. Sutureringen planlægges derfor før anlæggelse af lokalanalgesi, og eventuelle landmærker markeres. Ved anlæggelse af blokade undgår man disse påvirkninger i direkte relation til såret. Blokader har derfor deres berettigelse [4] på trods af, at man i et randomiseret studie af fra 2005 med 36 patienter påviste signifikant mere smerte ved anlæggelse af regionalt blok end lokal infiltrationsanalgesi ved sutureringskrævende ansigtsskader. Desuden var det oftere nødvendigt at supplere i gruppen med regionalblokade (28% mod 0%, $p = 0{,}04$) [5]. Ved større skader på pande, øre og læbe kan blokade anvendes, særligt i situationer hvor konturspring ønskes undgået, f.eks. en skade som krydser læbens *vermillion border* (**Figur 1**).

Tidspunkt for suturering og antibiotikabehandling

Dogmet om, at traumatiske sår skal lukkes inden for seks timer efter traumet, er baseret på et dyrestudie foretaget af *Friedrich* i 1898. Man har ikke i nogen studier kunnet bekræfte, at dette også gælder for mennesker [6]. *van den Baar et al* [7] undersøgte raten af sårinfektion hos 425 patienter med traumatiske sår. De blev inddelt i to grupper (< og > 6 timer posttraume). Alle sår blev primært sutureret på skadestuen, uafhængigt af sårets alder. Der blev desuden podet for at bestemme bakteriemængde ved luknin-gen. De kunne ikke påvise forskel i forekomst af infektion (9,1% mod 6,7%, $p = 0{,}59$ i henholdsvis unge og gamle sår). Der var heller ingen relation mellem bakteriemængde ved lukningen og risikoen for infektion. Profylaktisk antibiotikum anbefales til tydeligt kontaminerede sår og alle dyrebid [8]. Tetanusstatus vurderes [9].

Suturvalg

Valg af suturer afhænger af lokalisationen og læsionens størrelse. Suturer i ansigtet placeres 1-2 mm fra hudkanterne og med omkring 3 mm's afstand imellem stingene, hvilket er tættere end andre steder på kroppen. Dette bedrer det endelige kosmetiske resultat [10]. Brug af vævslim er en hurtig og smertefri behandling, som kan overvejes hos børn. De optimale

sår til behandling med lim er små (længde < 3 mm), lineære og uden igangværende blødning. Hvis disse forudsætninger er til stede, kan et godt kosmetisk resultat opnås [11].

Skalp

Skalplacerationer udgjorde omtrent 50% af alle sårskader, der blev behandlet på skadestuer i USA [12]. Skalpen er rigt vaskulariseret og forsynes af tre grene fra a. carotis eksterna (a. occipitalis, a. temporalis superficialis og a. auricularis posterior) og to fra a. carotis interna (a. supraorbitalis og a. supratrochlearis). Skalpen består af fire lag. Huden er tyk og forsynes af et plexus af kar og nerver i subcutis. Huden er fast bundet til m. epicranius og galea aponeurotica. Herunder er der et tyndt subgalealt bindevævslag. Kraniet dækkes af perikraniet, som er fast bundet til kraniesuturerne. Den tykke hud og fibrøse konsistens af dermis begrænser kontraktionen af blodkar efter et traume, hvorfor skalplacerationer bløder en del. De vigtigste nerver fortil mod vertex cranii er n. supraorbitalis fra første trigeminusgren, mens det bagtil er n. occipitalis major fra n. cervicalis 2 [12].

Lokal infiltrationsanæstesi med en vasokonstriktor bidrager til hæmostase. Regional blokade af n. supraorbitalis og n. supratrochlearis vil give anæstesi til den samsidige panderegion og forreste tredjedel af skalpen (**Figur 2**). Forud for suturering anbefales det ikke at barbere, da det øger risikoen for infektion [2].

Hvis der er skade på galea, sutureres denne med dybe ikkeabsorberbare suturer gennem huden, f.eks. nylon 3-0. Alternativt suturer, der er absorberbare i dybden. Dette bedrer det kosmetiske resultat og mindsker subgaleal hæmatomdannelse. Skader på muskler sutureres også. Efter suturering kan en komprimerende hovedforbinding anlægges for at forhindre hæmatom. Suturene kan fjernes efter 7-10 dage med patientens helingspotentiale og sårets stramning taget i betragtning [13].

Et alternativ til suturering af skader på skalpen er en hårsamlingsteknik, der er introduceret af *Ozturk et al* [14]. Denne kan anvendes ved skalplæsioner med sparsom blødning. Små totter hår på begge sider af såret krydses og samles med en klat lim, hvorved de krydser flængen. I et retrospektivt studie med 134 patienter sammenlignedes denne teknik med suturering og stapling, og der blev fundet større tilfredshed og lavere komplikationsrate på syvende og 15. dag efter traumet hos den patientgruppe, som var behandlet med denne hårsamlingsteknik ($p < 0,05$) [14].

Øjenlåg

Øjet undersøges for skader på bulbus. Ved mistanke om skade på orbitalt indhold, ptose og tåreapparatet samt flænger, som involverer hele øjenlågskanten, bør en oftalmolog konsulteres [13]. Øjenlåget består af fem lag. Fra overfladen og profund: hud, et tyndt lag subcutis, m. orbicularis oculi, tarsalpladen og conjuctiva. Motorisk nerveforsyningen sker fra n. facialis. Sensorisk innerveres det øvre øjenlåg af første trigeminusgren og det nedre øjenlåg fra anden trigenimusgren via n. infraorbitalis. Den mediale øjenkrog indeholder tåreapparatet (saccus lacrimalis og tårekanalerne), som drænerer tåreflåd til næsehulen. Saccus lacrimalis er placeret profund for det mediale tarsale ligament og er kun dækket af muskelfibre nedadtil.

Skader på øjenlåg sutureres lagvist. Fraset i huden anbefales brug af en tynd, absorberbar monofilament sutur 6-0. Ved suturering af conjuctiva er det essentielt at begrave suturknuden for at undgå irritation af bulbus. Huden lukkes med en tynd ikkeabsorberbar monofilamenttråd, f.eks. nylon 6-0. Disse sting fjernes efter fem dage. Ved skader, som involverer øjenlågskanten er det mest kritiske punkt en everteret sutur, som præcist adapterer øjenlågskanten. Dette er for at opnå det bedste kosmetiske resultat, sikre tæthed af øjenlågssprækken og forhindre arvæv, som kan beskadige eller irritere bulbus [3, 13].

Næse

Den ydre næse består af ossøse og kartilaginøse strukturer, som danner et skelet, der støttes af et slimhindebeklædt septum. Huden er fast nedbundet. Arteria angularis fra carotis externa forsyner den superomediale del af næsen. Næseryggen forsynes af a. infraorbitalis og a. ophtalmica, som stammer fra a. carotis interna. Nerveforsyningen kommer fra første og anden trigeminusgren, n. ophtalmica og n. maxillaris. Førstnævnte afgiver n. nasocilliaris til huden på næ-

FIGUR 2

Lokalisation for forskellige ansigtsnerver, der er tilgængelige for blokader. For dækningsområde, se tekst.

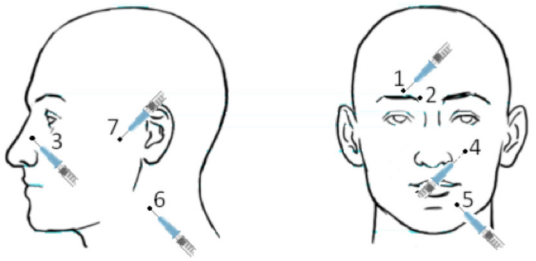

1: n. supraorbitalis; 2: n. supratrochlearis; 3: dorsalt næseblok; 4: n. infraorbitalis; 5: n. mentalis; 6: n. auricularis magnus; 7: n. mandibularis.

! FAKTABOKS

Skalplacerationer skal repareres i lag.

Ved skader på øjenlåg er det vigtigt at undersøge for underliggende skade, og præcis adaptering af øjenlågskanten er essentielt for et godt effektmål.

Ved næsetraumer skal rima og kanten af ala nasi tilpasses, slimhindedefekter lukkes ved gennemgående traumer, og næsehulen inspiceres for septumhæmatom.

Ved flænger i læben er det vigtigste en præcis suturering af *vermillion border.*

På øret kan gennemgående flænger med små bruskskader oftest sutureres i ét lag, da huden vil holde på den underliggende brusk. Det er vigtigt at undersøge for othæmatom og at informere om tegn på kondritis.

Lokale blokader bør anvendes, da det letter præcis suturering.

seryggen, næsespidsen og forreste del af næsekaviteten, mens sidstnævnte via n. infraorbitalis dækker huden over næseborene.

Ved et traume mod næsen undersøges der for fraktur og septumhæmatom, da dette kan give bruskkekrose og medføre sadelnæse. Et sådant evakueres med nål eller skalpel, og næsekaviteten pakkes for at hindre gendannelse. Ved tilgængelige slimhindedefekter kan anæstesi opnås ved at indføre gaze eller bomuldstamponer vædet i lokalanæstesi med adrenalin i næsekaviteten [12]. Anæstesi af den ydre næse kan opnås ved en dorsal næseblokade. En dorsal næseblokade anlægges med 1-2 ml analgetikum på hver side af næsen på overgangen mellem brusk og knogle, 6-10 mm fra midtlinjen. Dette giver anæstesi fra den bruskede del af næseryggen til næsetippen [15]. På næsen er huden ueftergivelig. *Debridement* minimeres, da lukning ellers vanskeliggøres. Overfladiske hudlæsioner lukkes direkte med enkeltsuturer. Gennemgående skader behandles lagvist: Slimhinden i næsen lukkes med selvopløselig sutur. Herover adapteres brusken og lukkes ligeledes med en tynd opløselig sutur, f.eks. 5-0. Huden sutureres med en ikkeopløselig tråd, også 5-0. Ved små skader er det ikke nødvendigt at sy brusken, da denne vil blive holdt på plads, når mucosa og den overliggende hud lukkes præcist. Kosmetisk er præcis suturering med kontinuitet af rima nasi og den frie kant af ala vigtig. Desuden kan en overset og ikkesutureret defekt af slimhinden i en gennemgående flænge med tiden resultere i ardannelse og retraktion af næsefløjen [15].

Læbe

Læben består af m. orbucularis oris, som på overfladen er beklædt med hud, *vermillion* (prolabiet) og den orale slimhinde. Hud og *vermillion* mødes ved *vermillion border*, som kan underopdeles i en hvid og rød linje. *Vermillion* møder mundslimhinden i en vådtør-linje. Inde i munden går den orale slimhinde over i den gingivale slimhinde ved den vestibulære omslagsfold. Overlæben forsynes sensorisk af n. infraorbitalis og underlæben af n. mentalis. Mentalisblokade opnås ved at anlægge 1-2 ml analgetikum over sulcus buccalis ud for 2. præmolar (-5/5-). Infraorbitalblok opnås bedst ved anlæggelse af et depot ved foramen infraorbitale. Med nålen perforeres huden ved lateralkanten af ala nasi og den sigtes opad og lateralt [4].

Ved gennemgående flænger i læben samles både den røde og hvide linje af *vermillion border*. Dette sting sættes indledningsvist, og knuden knyttes først, når resten af læben er sutureret. Alternativt markeres linjen inden anlæggelse af lokalanalgesi.

Læben sutureres lagvist. Overgangen mellem prolabiet og slimhinden samles med en tynd, hurtigtabsorberbar tråd, f.eks. 5-0. Det er omdiskuteret, om det er nødvendigt at suturere den orale slimhinde, da den heler hurtigt. Det anbefales derfor kun i følgende situationer [16]: flænge > 2 cm, flapdannelse, som kan klemmes mellem tænderne, og flænger, som gaber nok til at kunne fange madrester. Muskellaget lukkes med simple absorberbare enkeltsuturer eller madrassuturer. Disse bør være af størrelsen 3-0 eller 4-0. Musklens kanter everteres, da invertering kan skabe indtrækning af arret, hvilket kan ligne et hareskår. Suturen, som samler *vermillion border*, knyttes til sidst. Prolabiet sys med hurtigtresorberbar tråd og huden med en tynd, ikkeabsorberbar sutur af størrelse 5-0 [15].

Øre

Det ydre øre består af auricula externa, lobulus auriculae og den eksterne del af øregangen. Ørebrusken er beklædt med fast, bunden hud. Nerveforsyningen varetages på bagsiden af n. auricularis magnus fra plexus cervicalis, som løber til øret superficielt for den øvre del af m. sternocleidomastoideus. Forsiden innerveres af n. auriculotemporalis, en gren fra n. mandibularis, tredje trigeminusgren. En øreblokade kan anlægges ved at blokere de to nerver. N. auricularis magnus blokeres midt på m. sternocleidomastoideus 6,5 mm under meatus externus. N. mandibularis blokeres 2,5 cm foran tragus i dybden mellem processus condylaris og coronoideus [4].

Gennemgående ørelacerationer med små bruskskader kan oftest sutureres i ét lag, således at huden lukkes over brusken med en ikkeabsorberbar sutur, som en nylon 5-0. Da huden er stramt bundet til brusken, vil dette holde brusken på plads, men adaptation skal sikres. *Debridement* holdes på et minimum, og huddække af brusken sikres.

Ved øretraumer skal othæmatom behandles med

drænage og kompressionforbinding for at forhindre blomkålsøre, og patienten skal informeres om tegn på kondritis [1, 3].

KONKLUSION

Ved behandling af traumatiske ansigtsskader kan man med kendskab til få principper opnå et godt kosmetisk og funktionelt resultat. Skalplacerationer skal lukkes igennem alle lag. Skader på øjenlåget kræver grundig øjenundersøgelse. Det vigtigste er præcis adaptation af øjenlågskanten. Nasalt septumhæmatom skal evakueres og kontinutet af rima samt ala nasi er vigtigt for resultatet. Bruskdække på både slimhinde- og hudside er obligatorisk. Nøglen til det bedste resultat af læbeskader er præcis tilpasning af *vermillion border*. Øreskader kan som regel lukkes udelukkende med suturer i huden, da den stramme hud holder brusken på plads.

Generelt gælder, at behandling af patienten bør konfereres med en specialist ved mistanke om skade på dybereliggende strukturer, såsom nerver (særligt facialis), ductus paroticus, tåreapparatet, traumatiske lacerationer med substanstab eller amputationsskade af næse eller øre.

SUMMARY

Marie Anneberg, Jens Martin Heje & Javed Akram:
Treatment of traumatic facial injuries
Ugeskr Læger 2014;176:V05140308

Correct treatment of traumatic facial lacerations is essential to achieve the best cosmetic and functional outcome. This article discusses wound management, anatomy and techniques to repair lacerations of scalp, eyelid, nose, lip and ear. Scalp lacerations should be sutured in layers. Injury to the eyelid mandates a careful examination of the eye. Accurate adaptation of the lid margin is required. Nasal septum haematoma must be drained and the nares and alar margins aligned. The key to proper repair of lip laceration is alignment of the vermillion border. Injury to the ear can often be closed in one layer.

KORRESPONDANCE: *Marie Anneberg Jensen*, Strandparken 37, 2. tv., 8000 Aarhus C. E-mail: manneberg@hotmail.com

ANTAGET: 1. juli 2014

PUBLICERET PÅ UGESKRIFTET.DK: 22. september 2014

INTERESSEKONFLIKTER: Forfatternes ICMJE-formularer er tilgængelige sammen med artiklen på www.ugeskriftet.dk

LITTERATUR

1. Hollander JE, Singer AJ. Laceration management. Ann Emerg Med 1999;34:356-67.
2. Hollander JE, Richman PB, Werblud M et al. Irrigation in facial and scalp lacerations: does it alter outcome? Ann Emerg Med1998;31:73-7.
3. Thorne CH, Beasley RW, Aston SJ et al, red. Grabb and Smith's Plastic Surgery. 6th ed. Philadelphia: Lippincott Williams & Wilkins, 2007.
4. Zide B, Swift R. How to block and tackle the face. J Plast Reconstr Surg 1998;101:840-51.
5. Tarsia V, Singer AJ, Cassara GA et al. Percutaneous regional compared with local anaesthesia for facial lacerations: a randomised controlled trial. Emerg Med J 2005;22:37-40.
6. Eliya MC, Banda GW. Primary closure versus delayed closure for non bite traumatic wounds within 24 hours post injury. Cochrane Database Syst Rev 2011;9:CD008574.
7. van den Baar MTM, van der Palen J, Vroon MI et al. Is time to closure a factor in the orrurrence of infection in traumatic wounds? Emerg Med J 2010;27:540-3.
8. Leaper DJ. Traumatic and surgical wounds. BMJ 2006;332:532-5.
9. Samuelsson S. Difteri- og tetanusprofylakse. EPI-nyt nr. 2, 2004.
10. Semer NB. Practical plastic surgery for non-surgeons. Philadelphia: Haley and Belfus, 2001.
11. Quinn JV, Drzewiecki A, Li MM et al. A randomized, controlled trial comparing a tissue adhesive with suturing in the repair of pediatric facial lacerations. Ann Emerg Med 1993;22:1130-5.
12. Calvert JH. Lacerations of the face and scalp. I: Cline DM, Ma JO, Cydulka RK et al, red. Tintinalli's emergency medicine. 6th ed. New York: McGraw-Hill, 2004:298-304.
13. Sabatino F, Moskovitz JB. Facial wound management. Emerg Med Clin North Am 2013;31:529-38.
14. Ozturk D, Sonmez BM, Altinkilek E et al. A retrospective observational study comparing hair apposition technique, suturing and stapling for scalp lacerations. World J Emerg Med 2013;8:27.
15. Brown DJ, Jaffe JE, Henson JK. Advanced laceration management. Emerg Med Clin North Am 2007;25:83-99.
16. Armstrong BD. Lacerations of the mouth. Emerg Med Clin North Am 2000;18:471-80.