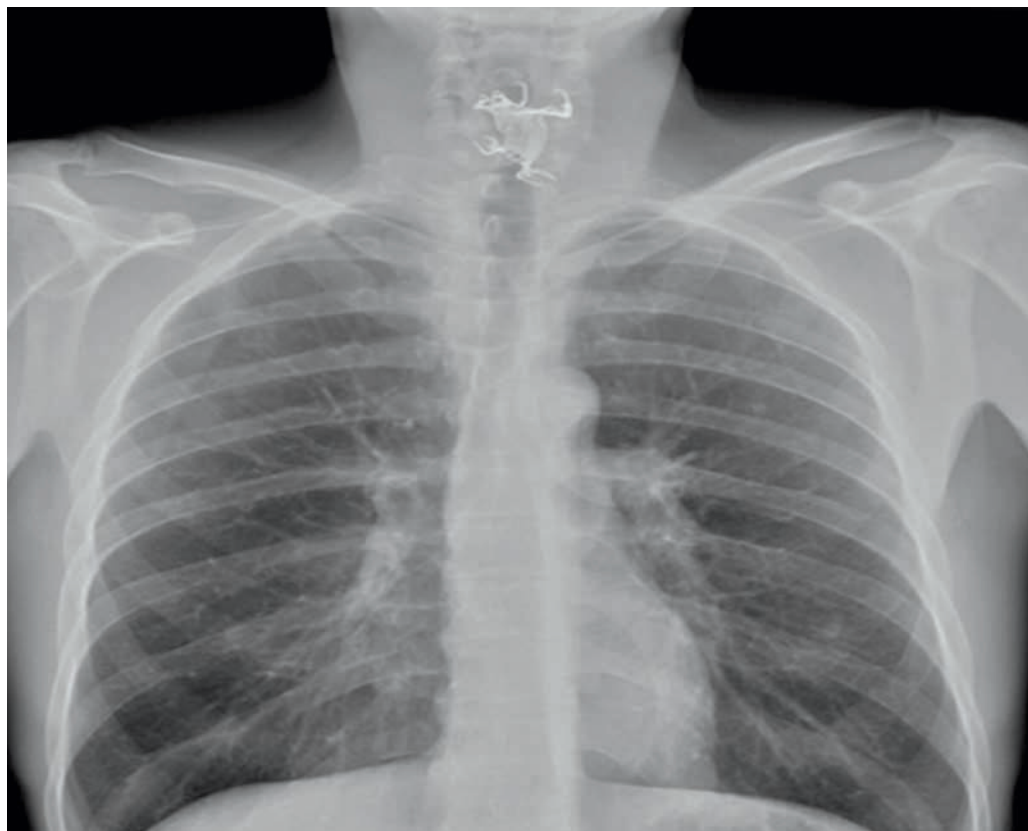


Halssmerter og synkebesvær trods antibiotikakur



MÅNEDENS BILLEDE

redigeres af:

Tove Agner
Margrethe Herning
Jens Otto Lund og
Karen-Lisbeth
Bay Dirksen

Ugeskr Læger
2015;177:V66657

En 42-årig mand blev henvist fra egen læge pga. halssmerter og synkebesvær igennem ti dage trods en uges antibiotikakur. Patienten var under afvænnning for alkoholisme og havde haft mange opkastninger forud for de aktuelle symptomer. I forbindelse hermed havde patienten mistet sin delprotese. Patienten kunne trods gerne spise og drikke, men havde tendens til spytflåd.

Ved den objektive undersøgelse sås intet abnormt ved inspektion af mundhulen. På et røntgenbillede af thorax så man et fremmedlegeme i hypopharynx.

Ved fiberlaryngoskopi så man delprotesen beliggende i hypopharynx. Delprotesen blev fjernet ved direkte laryngoskopi i generel anæstesi. Pga. hævelse i svælget blev patienten indlagt på en intensivafdeling i et døgn og yderligere et døgn på sengeafsnittet. Han blev udskrevet i velbefindende med fortsat antibiotikakur.

Særligt patienter med dårlig egenomsorg, anamnese med »forsvundet« protese, halssmerter og synkebesvær bør have foretaget øre-næse-hals-undersøgelse

inklusive fiberlaryngoskopi samt røntgen af thorax. Ved negative fund må man overveje, om der skal foretages yderligere skopier i generel anæstesi, da visse fremmedlegemer inklusive nogle delproteser ikke er røntgenfaste [1, 2].

Jakob G. Welinder

E-mail: jakobwelinder@hotmail.com

Kåre Håkansson & Britta Kaltoft

Øre-, næse-, halskirurgisk og Audiologisk Klinik,
Rigshospitalet

INTERESSEKONFLIKTER: Forfatterens ICMJE-formularer er tilgængelige sammen med artiklen på Ugeskriftet.dk

LITTERATUR

1. Haidary A, Leider R, Silbergleit R. Unsuspected swallowing of partial denture. *AM J Neuroradiol* 2007;28:1734-5.
2. Kim HS, Kim CH, Kim MO et al. Forgotten denture in hemiplegic patient. *Am J Phys Med Rehabil* 2014;93:267-71.