

# Endoskopisk, transmural drænage og nekrosektomi for indkapslet pancreasnekrose

Anders Borch, Srdan Novovic & Palle Nordblad Schmidt

## STATUSARTIKEL

Gastroenheden,  
Medicinsk Sektion,  
Hvidovre Hospital

Ugeskr Læger  
2015;177:V11140622

Incidensen af akut pankreatitis (AP) er 30-40/100.000 pr. år, hvoraf ca. 20% får svær AP. Svær AP er associeret med høj morbiditet og mortalitet. I de første 1-2 uger præges sygdommen af det systemiske inflammatoriske responssyndrom, som i udtalte tilfælde kan resultere i organsvigt og tidlig død. Ved nekroseudvikling ses der ofte lokale og systemiske komplikationer i form af intra- og peripankreatiske ansamlinger, intraabdominal hypertension samt evt. abdominalt kompartmentsyndrom med cirkulatorisk, pulmonal og/eller renal dysfunktion. Ved inficerede nekroser er komplikationsraten særligt høj og mortaliteten i historiske materialer med åben kirurgisk behandling op mod 39% [1]. Der findes endnu ingen specifik behandling af AP. Behandlingen er symptomatisk med fokus på væsketerapi, smertebehandling, tidlig ernæring, behandling af hyperglykæmi, antibiotika ved verificeret infektion samt behandling af evt. organsvigt med inotropika, pacemaker, respirationsstøtte og dialyse [2, 3].

Akutte nekrotiske ansamlinger indkapsles som regel af en bindevævsmembran 3-4 uger efter sygdomsdebut, hvilket resulterer i den internationalt anerkendte term *walled-off necrosis* (WON) eller indkapslet pancreasnekrose. Disse ansamlinger indeholder i begyndelsen både enzymholdig pancreassaft og nekrotisk debris, men bliver med tiden – efter måneder – i tiltagende grad flydende. I starten er

ansamlingerne næsten altid sterile, og infektioner er sjældne inden for de første to uger, men senere i løbet bliver op til 70% af de nekrotiske ansamlinger inficerede [2-4].

Tidligere var den foretrukne behandling af pankreatiske nekroser åben kirurgisk nekrosektomi, men pga. høje mortalitets- og komplikationsrater (op mod hhv. 40% og 80%) [1, 5] er alternative, mindre invasive metoder ved at vinde indpas i den kliniske hverdag. Perkutan drænage, som er det mindst invasive indgreb, kan udføres de fleste steder med radiologisk service. Behandlingen er imidlertid forbundet med mortalitets- og komplikationsrater på hhv. 17% og 20%, primært i form af sekundær infektion, fisteldannelse og blødning [6]. Nogle ansamlinger er anatomisk utilgængelige for perkutan drænage, f.eks. pga. overlejret tarm, og ansamlinger, der indeholder store mængder debris, kan kun i begrænset omfang behandles med perkutan drænage alene [6, 7].

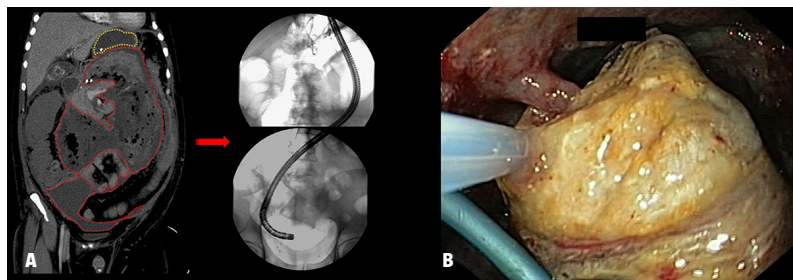
En anden minimalt invasiv teknik er videoassisteret retroperitoneal *débridement*. Ved denne behandling anvendes et tidligere anlagt perkutant dræn som guide til ansamlingen. Der foretages en mindre, subkostal incision nær drænets indstikssted, purulent materiale bortsuges, og der udføres *débridement* med tang. Når ansamlingens dybereliggende dele skal tømmes, indføres en ekstra lang laparoskopiport, hvorigennem der indføres et 0° videoskop. Herefter kan yderligere *débridement* foretages med laparoskopisk tang [8]. Denne metode har i et randomiseret studie vist sig at være signifikant bedre end åben kirurgi, såvel hvad angår forekomst af alvorlige komplikationer som udvikling af endo- og eksokrin pancreasinsufficiens [9].

Åben eller laparoskopisk, transgastrisk nekrosektomi er andre eksempler på mindre invasive alternativer til traditionel åben kirurgi, hvor teknikken dog også indebærer adgang via peritoneum [10, 11]. Metoderne synes at være forbundet med lavere morbiditet og mortalitet end konventionel kirurgi, om end erfaringerne endnu er begrænsede.

Peroral, endoskopisk, transgastrisk eller transmural drænage og nekrosektomi (ETDN) er en teknik, som involverer indvendig drænage og direkte retroperitoneal endoskopisk nekrosektomi gennem

FIGUR 1

**A.** Direkte, endoskopisk nekrosektomi. Til venstre: koronal CT-rekonstruktion; gul stiplede linje: ventrikel; rød stiplede linje: indkapslet pancreasnekrose. Til højre: behandlingsgastroskop indført til retroperitoneum via gastrocystostomi. **B.** Direkte, endoskopisk nekrosektomi med ekstraktion af gul fedtnekrose gennem gastrocystostomi.



ventrikel- eller duodenalvæg (Figur 1). I Gastroenheden på Hvidovre Hospital har vi siden 2005 behandlet ca. 175 patienter med nekrotiserende pankreatitis og WON med ETDN. Denne artikel er baseret på det materiale og på den internationale litteratur, som er kendetegnet ved primært at være patientserier eller retrospektive kohorter, der er udgået fra enkelte centre [4, 12-22]. Der er få større, retrospektive, multicenterkohorteopgørelser [7, 23, 24], to systematiske review med ti hhv. 14 studier [25, 26] og ét prospektivt, randomiseret studie [5]. Formålet med denne artikel er at beskrive og udbrede kendskabet til denne behandlingsmodalitet for patienter med nekrotiserende pankreatitis.

### INDIKATIONER OG PROCEDURE VED ENDOSKOPISK, TRANSMURAL DRÆNAGE OG NEKROSEKTOMI

Indikationer for ETDN er anført i Tabel 1. Proceduren for etablering af gastro- (eller duodeno-) cystostomien, drænage og nekrosektomi fremgår af Tabel 2. Anvendelse af endoskopisk ultralyd gør det muligt at visualisere vaskulære kollateraler og dermed øge sikkerheden [7, 27]. Spontan tillukning af det transmurala stoma nødvendiggør i de fleste tilfælde flere endoskopiske procedurer. I samme seance kan der foretages cystografi og evt. nekrosektomi, idet der samtidig udtages materiale til mikrobiologisk undersøgelse. Proceduren gentages, indtil kaviteten er tømt for nekrotisk væv, eller ansamlingen er svundet, og den kliniske og biokemiske tilstand vurderes at være tilfredsstillende. De endoskopiske procedurer foretages med CO<sub>2</sub>-insufflering for at undgå luftemboli, hvilket er en potentielt fatal komplikation [23]. I tilfælde af, at den nekrotiske ansamling er forgrenet og/eller ikke kan dræneres udelukkende endoskopisk, kan der suppleres med perkutan drænage.

### BEHANDLINGRESULTATER VED ENDOSKOPISK, TRANSMURAL DRÆNAGE OG NEKROSEKTOMI

En oversigt over publicerede studier er vist i Tabel 3. Mediantiden fra symptomdebut til første endoskopiske procedure er opgjort til seks uger (2-55 uger), mens indlæggelsesvarigheden var 4-6 uger med gennemsnitligt fire endoskopiske procedurer pr. patientforløb [5, 7, 14, 17, 19, 22, 25, 26]. Herved har man opnået komplet opheling af de behandlede ansamlinger hos 76% af patienterne ved endoskopisk behandling alene og hos 85% ved en kombination med andre modaliteter [25].

Der er beskrevet behov for samtidig perkutan drænage hos 0-40% af patienterne [5, 7, 16, 25], mens supplerende kirurgi har vist sig nødvendig hos 0-39% (Tabel 3). Behovet for kirurgisk intervention synes at aftage i takt med større endoskopisk erfaring

TABEL 1

Indikationer for endoskopisk, transmural drænage og nekrosektomi [8].

Infektion i nekrose
Svær intraabdominal hypertension/abdominalt kompartmentsyndrom
Obstruktion af gastrointestinalkanal og/eller ekstrahepatisk galdeveje
Smertes
Lækage/fistulering, f.eks. pankreatogen ascites og pleuraeffusion

TABEL 2

Beskrivelse af proceduren ved endoskopisk, transmural drænage og nekrosektomi.

Proceduren foretages hos fastende patient under moderat til dyb sedation (benzodiazepin/opioid), evt. generel anæstesi
Ved hjælp af endoskopisk ultralyd findes et egnet og karfrit indstikssted, hvor der foretages nålepunktur med 19-gauge-nål
Gennem nålen aspireres materiale til dyrkning og resistensbestemmelse
Der foretages cystografi ved indsprøjtning af kontrastmiddel under røntgengennemlysning
En guidewire indføres igennem punkturnålen
Over guidewiren føres en nålekniv, og der foretages transmural incision med anvendelse af koagulationsstrøm
Et ballonkateter indføres over guidewiren, og der foretages trinvis dilatation af kanalen til en slutdiameter på 15-20 mm, evt. mindre ved udtalt venøs kollateraldannelse
Der indsættes 2 eller flere plast grisehaleendoprotoser eller evt. en heldækket, selvekspanderende metalstent for at holde kanalen åben
Tillige indsættes et nasocystisk skylledræn til irrigation og indgift af antibiotika efter mikrobiologisk diagnostik
Der udføres om nødvendigt direkte endoskopisk nekrosektomi gennem gastrocystostomien

[16]. Korttidsmortalitetsrater ved ETDN er rapporteret til 0-15% (Tabel 3), mens langtidsmortaliteten efter ETDN er opgjort til 0-8% med en opfølgningstid på 3-50 måneder [5, 7, 12, 14, 22, 23, 25]. Variationen i de rapporterede mortalitetsrater kan tilskrives forskelle studierne imellem, hvad angår forekomsten af inficerede nekroser samt ansamlingernes størrelse og kompleksitet [12, 16, 25, 29].

Der er beskrevet procedurerelaterede komplikationer hos 0-46% (Tabel 3). Komplikationer ses primært ved etablering og redilatation af gastrocystostomien samt ved direkte nekrosektomi og omfatter blødning, perforation og sekundær infektion [25]. De fleste blødninger kan kontrolleres endoskopisk, men der forekommer tilfælde af blodtransfusion, intensiv

TABEL 3

Oversigt over hidtil publicerede studier om endoskopisk behandling af indkapslet pancreasnekrose.

Reference	N	Andelen af inficerede nekroser, %	CTSI før endoskopi, median	Endoskopiske procedurer, median/gennemsnit, n	Den kliniske succesrate, %	Procedure-relaterede komplikationer, %	Behov for kirurg, %	Korttids-mortalitet, %
Baron et al, 1996 [13]	11	27	8	2,7	82	45	18	0
Seewald et al, 2005 [14]	13	100	–	7	85	31	23	0
Charnley et al, 2006 [15]	13	85	6	4	85	0	8	15
Papachristou et al, 2007 [16]	53	49	–	3	81	21	23	6
Voermans et al, 2007 [17]	25	76	–	2	93	40	8	0
Escourrou et al, 2008 [18]	13	100	8	2	100	46	0	0
Mathew et al, 2008 [19]	6	100	8,5	1	100	0	0	0
Schrover et al, 2008 [20]	8	0	4	3,5	75	25	25	13
Hocke et al, 2008 [21]	30	100	–	2,7	83	10	10	7
Seifert et al, 2009 [7]	93	54	–	6,2	81	26	15	8
Gardner et al, 2011 [24]	104	38	6,5	3	91	14	3	6
Bausch et al, 2012 [4]	18	72	–	–	50	44	39	6
Bakker et al, 2012 [5]	10	100	8	3	90	0	0	10
Rische et al, 2013 [12]	31	45,2	–	4	90	13	13	9,7
Yasuda et al, 2013 [23]	57	100	–	5	75	21	9	11
Schmidt et al, 2014 [22]	81	71	8	4	89	11	0	11

CTSI = CT Severity Index [28].

terapi, radiologisk intervention, operation og død [4, 17, 23-25]. De fleste perforationer kan behandles konservativt, få kræver operation, og død ses sjældent [4, 7, 23]. Sekundær infektion ses ved endoskopisk drænage af initialt sterile nekroser. Der er beskrevet episoder med pludselig sepsis under proceduren med behov for akut intervention [22, 29]. Fatal luftemboli er beskrevet i sjældne tilfælde, hvilket kan forebygges ved CO<sub>2</sub>-insufflering under den endoskopiske procedure [23-25]. De ETDN-relaterede komplikationsrater skal ses i relation til komplikationsrater på op til 80% ved traditionel åben kirurgi [5].

### ! FAKTABOKS

Endoskopisk, transgastrisk eller transmural drænage og nekrosektomi (ETDN) er ny minimalt invasiv behandlingsmetode til indkapslet pancreasnekrose.

ETDN har vist høje succesrater og lave mortalitetsrater i behandlingen af indkapslet pancreasnekrose sammenlignet med andre behandlingsmodaliteter.

De hyppigste komplikationer ved ETDN er blødning, perforationer og infektion.

ETDN synes at være en effektiv og relativt sikker metode til behandling af indkapslet pancreasnekrose.

Fremtidige sammenlignende studier med andre metoder skal definere ETDN's rolle i behandlingen af patienter med pancreasnekrose.

Direkte sammenlignende studier af de forskellige minimalt invasive metoder er få. En retrospektiv kohorteopgørelse viste, at endoskopisk nekrosektomi medførte signifikant mindre behov for intensiv terapi end kirurgisk nekrosektomi og andre minimalt invasive metoder [4].

Der foreligger på nuværende tidspunkt kun ét lille randomiseret studie, hvor man har sammenlignet ETDN med kirurgi i form af kirurgisk nekrosektomi. Her medførte endoskopisk nekrosektomi signifikant færre tilfælde af organsvigt/død end kirurgisk nekrosektomi og lavere forekomst af eksokrin insufficiens [5].

### KONKLUSION

ETDN har vist sig at være en sikker og effektiv behandling af WON. Metoden supplerer andre minimalt invasive behandlingsteknikker som et alternativ til traditionel åben kirurgi med reduceret morbiditet og mortalitet til følge. ETDN er en procedure, som alene bør foregå på få, højt specialiserede centre med ekspertise i avanceret endoskopi, ligesom behandlingen af patienter med nekrotiserende pankreatitis generelt bør varetages af dedikerede, multidisciplinære team bestående af gastroenterologer, kirurger, radiologer, mikrobiologer og anæstesiologer [2-4]. Fremtidig forskning vil formentlig bidrage til en yderligere afklaring af de forskellige modaliteters plads i behandlingen af denne komplekse sygdom.

## SUMMARY

Anders Borch, Srdan Novovic & Palle Nordblad Schmidt:

Endoscopic, transmural drainage and necrosectomy for walled-off pancreatic necrosis

Ugeskr Læger 2015;177:V1114.0622

For many decades the treatment of pancreatic necrosis has been surgical necrosectomy with associated high mortality rates. In recent years several minimally invasive strategies have been introduced. Endoscopic, transmural drainage and necrosectomy is a new, effective and relatively safe method compared to other treatment modalities. The success rate can probably be increased by combining endoscopy with other minimally invasive techniques. We here describe the method and review the present literature on this topic.

**KORRESPONDANCE:** Palle Nordblad Schmidt, Gastroenheden, Hvidovre Hospital, Kettegård Alle 30, 2650 Hvidovre. E-mail: palle.nordblad.schmidt@regionh.dk

**ANTAGET:** 23. februar 2015

**PUBLICERET PÅ UGESKRIFTET.DK:** 25. maj 2015

**INTERESSEKONFLIKTER:** ingen. Forfatterens ICMJE-formularer er tilgængelige sammen med artiklen på Ugeskriftet.dk

## LITTERATUR

- Raraty MGT, Halloran CM, Dodd S et al. Minimal access retroperitoneal pancreatic necrosectomy: improvement in morbidity and mortality with a less invasive approach. *Ann Surg* 2010;251:787-93.
- Da Costa DW, Boerma D, van Santvoort HC et al. Staged multidisciplinary step-up management for necrotizing pancreatitis. *Br J Surg* 2014;101:e65-e79.
- Novovic S, Malmstrom ML, Andersen AM et al. Monitorering og komplikationer ved konservativ behandling af svær, akut pankreatitis. *Ugeskr Læger* 2013;175:1478-81.
- Bausch D, Wellner U, Kahl S. Invasive operations for acute necrotizing pancreatitis: comparison of minimally invasive retroperitoneal necrosectomy with endoscopic transgastric necrosectomy. *Surgery* 2012;152(suppl 1):128-34.
- Bakker O, van Santvoort H, van Brunschot S et al. Endoscopic transgastric vs surgical necrosectomy for infected necrotizing pancreatitis – a randomized trial. *JAMA* 2012;307:1053-61.
- van Baal MC, van Santvoort HC, Bollen TL et al. Systematic review of percutaneous catheter drainage as primary treatment for necrotizing pancreatitis. *Br J Surg* 2011;98:18-27.
- Seifert H, Biermer M, Schmitt W et al. Transluminal endoscopic necrosectomy after acute pancreatitis: a multicentre study with long-term follow-up (the GEPARD Study). *Gut* 2009;58:1260-6.
- Bremholm L, Ejstrup P, Olsen O et al. 2013. Akut pancreatitis – DSGH Guidelines. [http://mit.dsgn.net/index.php?option=com\\_content&view=article&id=18&Itemid=60](http://mit.dsgn.net/index.php?option=com_content&view=article&id=18&Itemid=60) (27. feb 2014).
- van Santvoort HC, Besselink MG, Bakker OJ et al. A step-up approach or open necrosectomy for necrotizing pancreatitis. *N Engl J Med* 2010;362:1491-502.
- Worhunsky DJ, Qadan M, Dua MM et al. Laparoscopic transgastric necrosectomy for the management of pancreatic necrosis. *J Am Coll Surg* 2014;219:735-43.
- Ainsworth A, Nielsen H, Mortensen MB. Transgastrisk nekrosektomi ved nekrotiserende akut pankreatitis udført ved åben kirurgi. *Ugeskr Læger* 2007;169:126-8.
- Rische S, Riecken B, Degenkolb J et al. Transmural endoscopic necrosectomy of infected pancreatic necroses and drainage of infected pseudocysts: a tailored approach. *Scand J Gastroenterol* 2013;48:231-40.
- Baron T, Thaggard W, Morgan D et al. Endoscopic therapy for organized pancreatic necrosis. *Gastroenterology* 1996;111:755-64.
- Seewald S, Groth S, Omar S et al. Aggressive endoscopic therapy for pancreatic necrosis and pancreatic abscess: a new safe and effective treatment algorithm (videos). *Gastrointest Endosc* 2005;62:92-100.
- Chamley RM, Lochan R, Gray H et al. Endoscopic necrosectomy as primary therapy in the management of infected pancreatic necrosis. *Endoscopy* 2006;16:925-8.
- Papachristou GI, Takahashi N, Sarr MG et al. Peroral endoscopic drainage/debridement of walled-off. *Ann Surg* 2007;245:943-51.
- Voermans R, Veldkamp M, Rauws E et al. Endoscopic transmural debridement of symptomatic organized pancreatic necrosis (with videos). *Gastrointest Endosc* 2007;66:909-16.
- Escourrou J, Shehab H, Buscail L et al. Peroral transgastric/transduodenal necrosectomy: success in the treatment of infected pancreatic necrosis. *Ann Surg* 2008;248:1074-80.
- Mathew A, Biswas A, Meitz KP. Endoscopic necrosectomy as primary treatment for infected peripancreatic fluid collections (with video). *Gastrointest Endosc* 2008;68:776-82.
- Schrover I, Weusten B, Besselink M et al. EUS-guided endoscopic transgastric necrosectomy in patients with infected necrosis in acute pancreatitis. *Pancreatology* 2008;8:271-6.
- Hocke M, Will U, Gottschalk P et al. Transgastral retroperitoneal endoscopy in septic patients with pancreatic necrosis or infected pancreatic pseudocysts. *Z Gastroenterol* 2008;46:1363-8.
- Schmidt P, Novovic S, Roug S et al. Endoscopic, transmural drainage and necrosectomy for walled-off pancreatic and peripancreatic necrosis is associated with low mortality – a single-centre experience. *Scand J Gastroenterol* 3. feb 2015 (epub ahead of print).
- Yasuda I, Nakashima M, Iwai T et al. Japanese multicenter experience of endoscopic necrosectomy for infected walled-off pancreatic necrosis: the JENIPaN study. *Endoscopy* 2013;45:627-34.
- Gardner T, Coelho-Prabhu N, Gordon SR et al. Direct endoscopic necrosectomy for the treatment of walled-off pancreatic necrosis: results from a multicenter US series. *Gastrointest Endosc* 2011;73:718-26.
- Haghshenas Kashani A, Laurence JM, Kwan V et al. Endoscopic necrosectomy of pancreatic necrosis: a systematic review. *Surg Endosc* 2011;25:3724-30.
- van Brunschot S, Fockens P, Bakker OJ et al. Endoscopic transluminal necrosectomy in necrotising pancreatitis: a systematic review. *Surg Endosc* 2014;28:1425-38.
- Kahaleh M. Endoscopic necrosectomy for walled-off pancreatic necrosis. *Clin Endosc* 2012;45:313-5.
- Mortele KJ, Wiesner W, Intriore L et al. A modified CT severity index for evaluating acute pancreatitis: improved correlation with patient outcome. *Am J Roentgenol* 2004;183:1261-5.
- Ross A, Gluck M, Irani S et al. Combined endoscopic and percutaneous drainage of organized pancreatic necrosis. *Gastrointest Endosc* 2010;71:79-84.