Diagnostik og behandling af tuberøse mammae

Lea Juul Nielsen & Lisa Toft Jensen

KLINISK PRAKSIS

STATUSARTIKEL

Klinik for Plastikkirurgi, Brystkirurgi og Brandsårsbehandling, Rigshospitalet

Ugeskr Læger 2016;178:V07160472

Tuberøse mammae blev beskrevet første gang i 1976 [1] og er en relativ sjælden uni- eller bilateral brystmisdannelse, som manifesterer sig under brystudviklingen i puberteten [2-6]. Tilstanden ses derfor primært hos unge kvinder, selvom enkelte tilfælde også er beskrevet hos mænd i forbindelse med gynækomasti [7, 8]. Tuberøse mammae er karakteriserede ved underudvikling af de vertikale og horisontale dimensioner af brystet og herniering af kirtelvæv ud i areola [1, 3, 5, 9-13]. Det er vigtigt, at diagnosen bliver stillet, så patienterne kan viderevisiteres og behandles korrekt, idet tilstanden kan have betydelige psykologiske konsekvenser [4-6, 9, 10, 12, 14]. I plastikkirurgisk regi oplever man, at patienter henvises sent og med forkert diagnose og der er derfor fundet indikation for en statusartikel om emnet.

PRÆVALENS OG OBJEKTIVE FUND

Prævalensen af tuberøse mammae er ikke sikkert etableret, men er estimeret til at være 6-7% [9, 15, 16]. Objektivt har patienterne en, flere eller samtlige af følgende fund: reduceret brystbasis, kranialt displaceret inframammær fure (IMF), hypoplasi af brystvævet, ptose, herniering af brystvæv ud i og hypertrofi af areola samt asymmetri [2, 3, 9, 11].

ÆTIOLOGI

Den eksakte ætiologi til tuberøs deformitet er uklar og kontroversiel, men der er overvejende enighed om, at ætiologien er embryologisk [2, 3, 5, 10-12, 17]. Flere teorier er fremført, men to dominerer: konstriktorisk ring-teori [5, 6, 10, 17-19] og svag peri-*nipple-areola-complex*-teori [3, 11, 20].

Brystet udvikles fra det embryonale ektoderm med dannelsen af brystfuren i uge fem. I 7.-8. uge tilbagedannes denne, fraset en lille del, som penetrerer det underliggende mesenkym omkring uge 10-14. Brystanlægget er færdigdannet ved fødslen og udvikles ikke yderligere før præpuberteten, hvor kirtelvævet vokser indtil 15-16-årsalderen, og brystet er færdigudviklet. Kirtelvævet omgives af fascia superficialis, som består af to lag: det superficielle lag (anteriore fascia superficialis, som dækker brystparenkymet) og det dybe lag (posteriore fascia superficialis, som danner den posteriore afgrænsning af brystparenkymet mod m. pectoralis og m. serratus anterior). Det superficielle lag af fascia superficialis mangler under areola [3, 5, 10, 12].

Mandrekas et al har foreslået, at en konstriktorisk ring i periferien af *nipple-areola-complex* (NAC), pga. en fortykkelse af den superficielle fascie, en mere kranial sammenføjning af de to fascielag eller en fortykkelse af ophængsligamenterne forhindrer en normal udvikling af brystet i horisontal retning og medfører vækst i vertikal retning [5, 12]. Det er også foreslået, at det dybe lag af den superficielle fascie er fortykket og danner adhærenser mellem dermis og de dybere muskellag, hvilket resulterer i en konstriktorisk ring ved basis af brystet, hvilket igen hindrer en normal vævsekspansion [17]. Idet den superficielle fascie mangler under areola, medfører vertikal vækst af kirtelvævet en herniering ud i areola [5, 12].

Pacifico et al [11] støtter ikke teorien om en konstriktorisk ring og mener, at tilstanden alene skyldes herniering af kirtelvævet gennem NAC pga. en svaghed i NAC's fascie- og hudkvalitet. De baserer teorien på deres observation, at alle tuberøse mammae kan korrigeres ved at reducere og stramme NAC-huden, og at man kan »skabe« en tuberøs deformitet, når man udfører brystreduktioner, og brystet samles til lukning. Her ses en protrusion af kirtelvævet gennem den defekt, hvortil NAC skal omplaceres inden indsyning [11].

Kun i få studier har man undersøgt tuberøst kirtelvæv mikroskopisk. *Klinger et al* [8] har mikroskoperet brystvæv fra 22 kvinder med tuberøse mammae og sammenlignet det med normalt kirtelvæv. De fandt en signifikant forskel i kvantitet og disposition af kollagene fibre, hvilket medfører generel fibrose, men ikke en egentlig konstriktorisk ring [8]. *Mandrekas & Zambacos* understøttede til gengæld »ringteorien« med deres studie fra 2010, hvor de mikroskoperede væv fra

HOVEDBUDSKABER

- Tilstanden tuberøse mammae har været kendt siden 1976 og er karakteriseret ved reduceret brystbasis, kranialt displaceret inframammær fure (IMF), hypoplasi af brystvævet, ptose, areola hypertrofi, herniering af brystvæv ud i areola og asymmetri.
- Der er beskrevet multiple kirurgiske teknikker til korrektion af tilstanden, og de indebærer alle tilførsel af volumen til enten nedre pol eller hele brystet, med enten ekspander, implantat, »*unfurling*« eller fedttransplantation. Kirurgisk korrektion medfører høj patienttilfredshed og lave komplikationsrater.
- Tilstanden skal erkendes, eller mistanken rejses, via egen læge, som skal henvise til en plastikkirurgisk afdeling til vurdering og behandling. En national instruks kunne ensarte vurdering og behandling i Danmark.

to patienter med tuberøse mammae og fandt en høj koncentration af kollagen og elastiske fibre, som var longitudinelt arrangerede, hvilket de tolkede som en ring af fortykket fascia superficialis [12].

KLASSIFIKATION

Idet graden af deformitet varierer fra mild hypoplasi af den inferiore mediale kvadrant til svær hypoplasi af alle fire kvadranter med varierende grader af hernie-ring og forstørret areola, har flere kirurger fundet et klassifikationssystem anvendeligt ift. behandlingsplanlægning. Flere klassifikationssystemer har været foreslået, og ændringer og tilføjelser diskuteres kontinuerligt (**Tabel 1** og **Figur 1**).

BEHANDLING

Ved klar tuberøs deformitet eller mistanke herom skal patienten henvises til en plastikkirurgisk afdeling til vurdering. Hvis patienten vurderes egnet til operation, skal de forskellige muligheder for rekonstruktion gennemgås med fokus på en grundig forventningsafstemning, hvor patienten gøres opmærksom på de individuelle begrænsninger og muligheder samt risikoen for komplikationer. Opnåelse af et æstetisk og symmetrisk resultat afhænger af en korrekt vurdering af patientens anatomiske begrænsninger og en behandlingsplan, der er tilpasset disse ift. grad af konstriktion, IMF-niveau, hudmangel, volumen og areolamorfologi [13]. Såfremt tuberøs deformitet ikke erkendes, kan en simpel augmentation medføre et suboptimalt resultat med komplikationer som displacering af implantat, synlig og/eller palpabel implantatkant, persisterende gammel IMF og sekundære bløddelsdeformiteter som f.eks. »*double bubble*« [9].

Multiple kirurgiske teknikker er beskrevet, og de fleste indebærer tilførsel af volumen til især den nedre pol [10], men oftest også til hele brystet. Dette kan gøres i et- eller tostadieprocedurer med ekspander, implantat, lokale lapper, »*unfurling*« med redistribuering af eksisterende kirtelvæv, fedttransplantation eller en kombination af disse [9, 13]. Ved behov kan der suppleres med mastopeksi/brystløft og evt. modsidig symmetriskabende korrektion. Følgende kirurgiske principper skal man næsten altid udføre for at opnå et tilfredsstillende kirurgisk resultat [9, 13, 17]: 1) frigøre den konstriktoriske brystbasis, 2) skabe en normal afstand mellem brystvorte og IMF, 3) udslette den gamle IMF for at undgå »*double bubble*« fænomen, 4) bringe hernieret væv på plads, 5) korrigere areolahypertrofi, 6) gendanne brystvolumen og 7) korrigere brystasymmetri.

Adgang

De fleste kirurger beskriver en periareolær adgang [2, 4, 5, 10, 12, 18, 19], men IMF-adgang er også beskrevet [11, 14]. En ulempe ved IMF-adgang kan være dis-

TABEL 1

Klassifikation af tuberøse mammae.

Type	Costagliola et al, 2013 [3]	Meara et al, 2000 [13]	Grolleau et al, 1999 [17]	Von Heimburg et al, 1996 og Von Heimburg, 2000 [14, 21]
0	Normal brystbasis med isoleret areolakompleksherniering Kan være intermitterende	–	–	–
1	Insufficient inferior medial del af brystbasis	Minimal basiskonstriktion IMF normal eller let eleveret medialt Sufficient hud og volumen Ingen ptose Forstørret areola	Manglende udvikling af inferior medial del af brystet medførende ind- og nedadroteret areola	Hypoplasi af nedre mediale kvadrant
2	Nedre pol-insufficiens	Moderat basiskonstriktion IMF eleveret især medialt Insufficient hud inferiort Moderat hypoplasi Ingen eller let ptose Areola normal eller hernieret	Manglende udvikling af begge nedre kvadranter medførende nedadroteret areola Det subareolære kutane segment er kort	Hypoplasi af nedre mediale og laterale kvadrant Tilstrækkeligt med hud i den subareolære region
3	Insufficient brystbasis	Svær basiskonstriktion IMF eleveret eller manglende Insufficient hud overalt Svær hypoplasi Svær ptose Svært hernieret areola	Manglende udvikling af alle 4 kvadranter medførende reduceret brystbasis og et tubulært udseende	Hypoplasi af nedre mediale og laterale kvadrant Utilstrækkeligt med hud i den subareolære region
4	–	–	–	Svær brystkonstriktion med minimal brystbasis

IMF = inframammær fure.

FIGUR 1

Tuberøse mammae svarende til Grolleau type 1 (venstresidig) (**A**), type 2 (**B**) og type 3 (**C**). Foto: *Kirstine Saad* og *Trille Charlotte Bohl Skjelborg*.

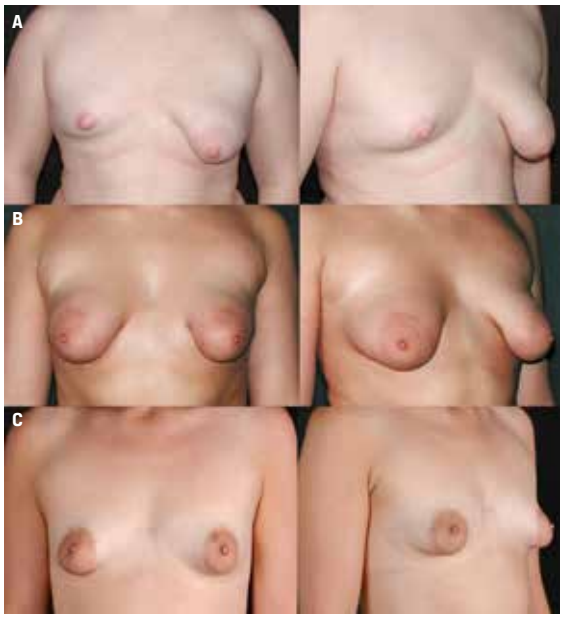

placeret cikatrice, idet beliggenheden af den endelige IMF kan være svær at forudsige inden volumentilførsel [2]. Til gengæld er det ved IMF-adgang lettere at tildanne implantatlommen, og nogle taler for, at det er lettere at markere den nye IMF [11]. Periareolær adgang medfører minimal ardannelse og giver en naturlig dissektion gennem det subareolære parenkym, med løsning af en evt. konstriktorisk fibrøs ring. Endelig kan areolære problemer som asymmetri, hypertrofi og herniering lettere korrigeres ved en periareolær adgang [2].

Unfurling og volumentilførsel

Næsten alle beskrevne metoder inkluderer en grad af »*unfurling*« eller redistribuering af kirtelvævet [5, 10, 14]. Multiple metoder er beskrevet og indebærer incisioner i parenkymet, idet der tildannes parenkymsøjler, som kan forlænges med f.eks. en L-formet incision [5, 10, 12, 18]. Nogle anbefaler, at det konstriktoriske bånd løsnes, ved at man dissekerer radiært gennem kirtelvævet [1, 2]. Ved hypoplasi anbefales augmentation med implantat enten som etstadieoperation med blivende implantat eller som tostadieoperation med ekspander, som senere udskiftes til blivende implantat. Alle typer proteser er beskrevet anvendt: runde [2, 4, 5, 11, 12], anatomiske proteser [9-11, 18], silikone proteser [2, 5, 9-12] og saltvandsproteser [2] uden væsentlig forskel i det kosmetiske resultat [11]. Både subglandulær [4, 5, 10-12] og submuskulær placering er beskrevet [2, 4, 10, 12] og vælges ud fra den enkelte patients udgangspunkt. Ved asymmetri, hvor der er behov for bilateral korrektion eller augmentation, kan asymmetrien korrigeres ved: at anvende forskellige størrelser implantater, at fjerne kirtelvæv fra det største bryst [2] eller at anvende intraoperativt volumenkorrigerbare implantater [4].

Generelt er patienternes tilfredshed efter korrektion høj og komplikationsraten lav. Efter en followupperiode på 2-120 måneder [2, 4, 5, 10-12, 14, 18] angiver 93-100%, at de er tilfredse eller meget tilfredse med resultatet [2, 5, 10-12, 18]. Afhængigt af metode er der næsten altid hævelse og misfarvning [12], men sjældent komplikationer som hæmatom (0-2,5%) [2, 5, 10-12, 18], infektion (0%) [2, 5, 10-12, 18], serom (0%) [2, 10, 11, 18], kapselkontraktur (0-3,9%) [2, 5, 10-12, 18] eller displaceret implantat (0-3,9%) [2, 11, 12, 18] (**Figur 2** og **Figur 3**).

Endelig er der over det seneste årti tilkommet mulighed for *lipografting*, som giver en mere naturlig ændring af brystets facon. Fedt kan høstes fra enten mave, hofter eller lår; de fleste patienter foretrækker, at det bliver høstet fra maven, hvilket er fordelagtigt, idet lejeskifte under operationen undgås. Fasciotomi for at nedbryde det fibrøse væv efterfølges af *lipografting* [6], f.eks. ved *Colemans* teknik, hvor fedt høstes, centrifugeres, oprenses og injiceres med stumpe kanyler gennem små incisioner i multiple niveauer i m. pectoralis major, subkutant og i kirtelvævet [22]. Indgrebet kan gentages, indtil det ønskede resultat er opnået, men oftest er der kun behov for en til to operationer [6]. Fordelene ved *lipografting* er mange: Der er ingen ar, det postoperative bryst har et naturligt udseende og føles naturligt ved berøring, patienterne undgår senere udskiftning af implantater, indgrebet har relativt lave omkostninger, det er let at opnå symmetri med det modsidige bryst, patienterne oplever en sekundær gevinst pga. fedtsugning fra andre regioner, og endelig har *lipografting* muligvis en antifibrøs effekt, som bidrager til de gode resultater [6]. Patienttilfredsheden er høj (100%) og komplikationsraten lav (0), men indgrebet kræver naturligvis, at patienten har fedtdepoter, hvorfra der kan høstes fedt [6]. Selvom behandling med *lipografting* til tuberøse mammae synes lovende, skal det pointeres, at der fortsat mangler valide data for langtidsresultaterne (**Figur 4**).

DISKUSSION

Diagnosen tuberøse mammae bør efter gennemlæsning af ovenstående ikke være svær at stille. Hvor svære tilfælde let erkendes klinisk, er mildere former dog sværere at erkende, men diagnosen må haves in mente, når en patient henvender sig pga. manglende volumen, asymmetri eller utilfredshed med brystets form. Ved tvivl skal patienten henvises til en plastikkirurgisk afde-

FIGUR 2

Unfurling uden augmentation samt modsidig mastopeksi (venstresidig Grolleau type 1). Foto: *Kirstine Saad* og *Trille Charlotte Bohl Skjelborg*.

FIGUR 3

Unfurling og implantat (bilateral Grolleau type 2). Foto: *Kirstine Saad* og *Trille Charlotte Bohl Skjelborg*.

FIGUR 4

Lipofilling (tidligere reduktion på højre side) (Grolleau type 1). Foto: *Kirstine Saad* og *Trille Charlotte Bohl Skjelborg*.

ling til vurdering. Der findes ingen guidelines for, ved hvilke grader af tuberøs deformitet man skal tilbyde behandling i det offentlige, og i øjeblikket behandles patienter både i privat og offentligt regi. Vurderingen af operabilitet og planlægning af behandlingen afhænger i høj grad af den enkelte operatør og dennes erfaring. Udarbejdelse af en national instruks kunne fremme en mere ensartet vurdering og behandling af patienter med tuberøse mammae.

Prævalensen er ukendt og svær at bestemme, idet mildere former af tuberøs deformitet ofte ikke er erkendt, og tilstanden dermed forventeligt er underdiagnosticeret. Der er, så vidt vides, aldrig lavet en prævalensopgørelse hos baggrundsbefolkningen.

Ætiologien er fortsat uafklaret, selvom der er fremført mange teorier. Et væsentligt problem med alle teorierne er, at de ikke er bevist hverken makroskopisk eller mikroskopisk, og for svag peri-NAC-teoriens vedkommende er problemet, at ikke alle patienter med diagnosen har herniering.

Patienternes psykologiske og emotionelle gener ved tilstanden samt den høje tilfredshed og lave komplikationsrate ved kirurgi fordrer kirurgisk behandling af tilstanden.

KONKLUSION

Tilstanden tuberøse mammae skal erkendes, og patienterne skal henvises til plastikkirurgisk vurdering. Egen læge skal have diagnosen in mente, når en patient henvender sig pga. manglende volumen, asymmetri eller utilfredshed med brystets form. Diagnosen stilles ved fund af reduceret brystbasis, kranialt displaceret IMF, hypoplasi af brystvævet, ptose, areolahypertrofi, herniering af brystvæv ud i areola og asymmetri eller ved anvendelse af klassifikationssystemerne. Der er gode kirurgiske behandlingsmuligheder af tilstanden med enten implantat, »*unfurling*« med redistribuering af eksisterende kirtelvæv, fedttransplantation eller en kombination af disse. Kirurgisk rekonstruktion medfører høj patienttilfredshed og lave komplikationsrater.

SUMMARY

Lea Juul Nielsen & Lisa Toft Jensen:
Diagnosing and treating tuberous breast deformity
Ugeskr Læger 2016;178:V07160472

Tuberous breast deformity is a relatively rare breast anomaly, manifesting during puberty. Patients usually complain of small breasts, asymmetry or dissatisfaction with the shape of the breast. Objectively patients present with reduced breast base, displaced inframammary fold, hypoplasia, asymmetry, ptosis and areola herniation. The surgical options are multiple and either one- or two-stage procedures can be planned, using expanders, implants, "unfurling", lipografting or a combination of these. Surgical treatment leads to a high degree of patient satisfaction and low complication rates.

KORRESPONDANCE: *Lea Juul Nielsen*. E-mail: yuppielea@hotmail.com
ANTAGET: 9. november 2016
PUBLICERET PÅ UGESKRIFTET.DK: 23. januar 2017
INTERESSEKONFLIKTER: ingen. Forfatternes ICMJE-formularer er tilgængelige sammen med artiklen på Ugeskriftet.dk
TAKSIGELSER: *Tina Charlotte Rasmussen* takkes for hjælp til billedbehandling. *Christina Gramkow* takkes for lån af *lipografting*-billeder.

LITTERATUR

1. Rees TD, Aston SJ. The tuberous breast. Clin Plast Surg 1976;3:339-47.
2. Kolker AR, Collins MS. Tuberous breast deformity: classification and treatment strategy for improving consistency in aesthetic correction. Plast Reconstr Surg 2015;135:73-86.
3. Costagliola M, Atiyeh B, Rampillon F. Tuberous breast: revised classification and a new hypothesis for its development. Aesth Plast Surg 2013;37:896-903.
4. Dessy LA, Mazzocchi M, Corrias F et al. Correction of tuberous breast with small volume asymmetry by using a new adjustable implant. Eur Rev Med 2013;17:977-83.
5. Mandrekas AD, Zambacos GJ, Anastasopoulos A et al. Aesthetic reconstruction of the tuberous breast deformity. Plast Reconstr Surg 2003;112:1099-108.

6. Delay E, Sinna R, Ho Quoc C. Tuberous breast correction by fat grafting. Aesth Surg J 2013;33:522-8.
7. Monteiro D, Horta R, Amarante J et al. Tuberous male breast: assessment and esthetic correction. Breast J 2015;21:696-8.
8. Klinger M, Caviggioli F, Klinger F et al. Tuberous breast: morphological study and overview of a borderline entity. Can J Plast Surg 2011;19:42-4.
9. Brown MH, Somogyi RB. Surgical strategies in the correction of the tuberous breast. Clin Plast Surg 2015;42:531-49.
10. Oroz-Torres J, Pelay-Ruata M, Escolán-Gonzalvo N et al. Correction of tuberous breasts using the unfolded subareolar gland flap. Aesth Plast Surg 2014;38:692-703.
11. Pacifico MD, Kang NV. The tuberous breast revisited. J Plast Reconstr Aesthet Surg 2007;60:455-64.
12. Mandrekas AD, Zambacos GJ. Aesthetic reconstruction of the tuberous breast deformity: a 10-year experience. Aesth Surg J 2010;30:680-92.
13. Meara JG, Kolker A, Bartlett G et al. Tuberous breast deformity: principles and practice. Ann Plast Surg 2000;45:607-11.
14. von Heimburg D, Exner K, Kruft S et al. The tuberous breast deformity: classification and treatment. Br J Plast Surg 1996;49:339-45.
15. Zambacos GJ, Mandrekas AD. The incidence of tuberous breast deformity in asymmetric and symmetric mammaplasty patients. Plast Reconstr Surg 2006;118:1667.
16. DeLuca-Pytell DM, Piazza RC, Holding JC et al. The incidence of tuberous breast deformity in asymmetric and symmetric mammaplasty patients. Plast Reconstr Surg 2005;116:1894-9.
17. Grolleau JL, Lanfrey E, Lavigne B et al. Breast base anomalies: treatment strategy for tuberous breast, minor deformities and asymmetry. Plast Reconstr Surg 1999;104:2040-8.
18. Serra-Renom JM, Munoz-Olmo J, Serra-Mestre JM. Treatment of grade 3 tuberous breasts with puckett's technique (modified) and fat grafting to correct the constricting ring. Aesth Plast Surg 2011;35:773-81.
19. Ribeiro L, Accorsi A, Argencio V. Tuberous breasts: a periareolar approach. Aesthetic Surg J 2005;25:398-402.
20. Imahiyerobo TA, Ascherman JA. Discussion: tuberous breast: revised classification and a new hypothesis for its development. Aesth Plast Surg 2013;37:904-5.
21. von Heimburg D. Refined version of the tuberous breast classification. Plast Reconstr Surg 2000;105:2269-70.
22. Coleman SR, Saboeiro AP. Fat grafting to the breast revisited: safety and efficacy. Plast Reconstr Surg 2007;119:775-85.