Genital aktinomykose og bækkenabsces hos en kvinde med en 13 år gammel spiral

Anne Bank Boisen[1], Eva Bjerre Ostenfeld[1], Lise Tornvig Erikstrup[2] & Bjørn Bay[1]

KASUISTIK

1) Kvindeafdelingen, Hospitalsenheden Horsens
2) Klinisk Mikrobiologisk Afdeling, Aarhus Universitetshospital

Ugeskr Læger 2017;179:V11160846

Spiral er en hyppigt anvendt, sikker og reversibel antikonceptionsmetode. Virkningsmekanismen er en hæmning af fertilisering og implantation via en lokal reaktion i endometriet og frigjorte stoffer fra spiralen. I Danmark markedsføres kobberfrigørende og gestagenfrigørende spiraler, der begge er godkendt til anvendelse i op til fem år. Længere tids brug kan give komplikationer [1].

SYGEHISTORIE

En 55-årig postmenopausal kvinde blev henvist til gynækologisk cancerudredning på grund af 14 dages anamnese med blodtilblandet vaginalt udflåd, nedre mavesmerter, kvalme, manglende appetit og et ikkeintenderet vægttab. Hun havde haft samme hormonspiral i 13 år. Ved en gynækologisk undersøgelse fjernede man spiralen med efterfølgende afgang af pus fra uterinkaviteten. En transvaginal ultralydskanning inklusive vandskanning viste en slank regelmæssig slimhinde uden tegn til intrakavitære processer og en 5 cm stor udfyldning i fossa Douglasi (**Figur 1**A). På mistanke om ovariecancer blev der målt cancerantigen 125-niveau, som var normalt. Øvrige blodprøver viste forhøjede infektionsparametre, herunder C-reaktivt protein-niveau 166 mg/l og leukocytniveau 22 × 10^9/l. Patienten blev sat i antibiotisk behandling med cefuroxim. En histologisk undersøgelse af endometriebiopsi viste svær kronisk endometritis og infektion med *Actinomyces*. Cervixcytologi viste normale forhold. En MR-skanning gav ikke anledning til malignitetsmistanke, men viste multiple abscesser i det lille bækken (Figur 1B). Efter beslutning på en multidisciplinær konference blev der foretaget laparoskopisk drænage af tilgængelige abscesser. Postoperativt blev patienten sat i behandling med intravenøst givet penicillin i fire uger og herefter peroralt givet penicillin i samlet 12 måneder. En efterfølgende dyrkning af abscesaspiratet kunne ikke bekræfte infektion med *Actinmyces*.

FIGUR 1

Genital aktinomykose. A. Ultralydbillede med absces (pil). B. MR-skanning med absces i fossa Douglasi (pil). C. Mikroskopi af *Actinomyces* efter farvning med hæmatoxylin og eosin. D. Peroperativt billede med letløselige adhærenser omkring uterus.

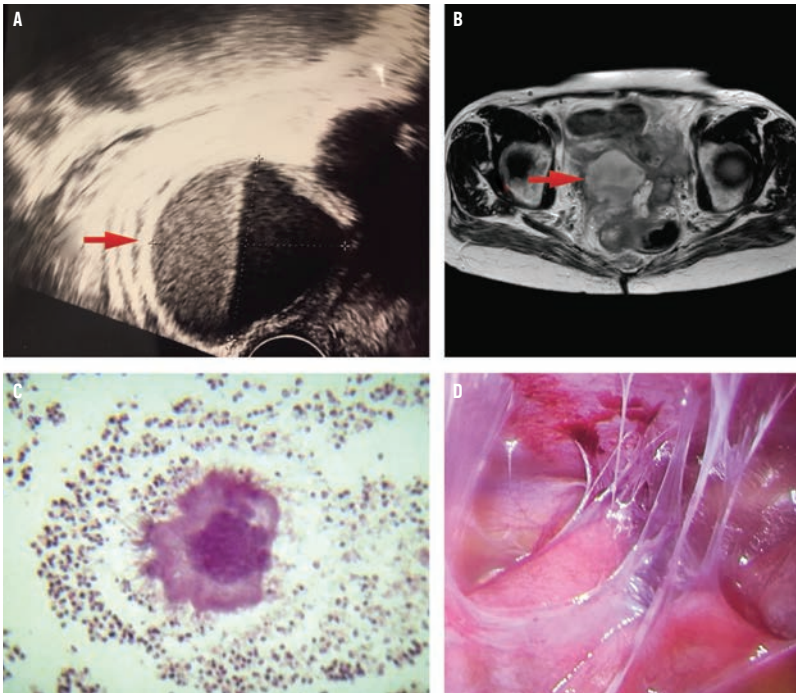

DISKUSSION

Aktinomykose er en langsomt progredierende, kronisk granulomatøs infektion forårsaget af *Actinomyces*-species, der er forgrenede anaerobe eller fakultativt anaerobe, grampositive stave. Aktinomykose forårsages primært af *A. israelii*, men spiralrelateret aktinomykose forårsages hyppigt af *A. turicensis* [2]. *Actinomyces* findes især på slimhinder og er rapporteret som en del af den urogenitale normalflora hos 3-16% af spiralbrugere, men den kan forekomme som opportunistisk patogen [1, 3]. Fund af *Actinomyces* hos asymptomatiske kvinder med spiral er uden klinisk betydning [1]. Genital aktinomykose opstår hyppigst som ascenderende infektion ved brug af spiral, og i studier indikeres det, at langvarig anvendelse er associeret med øget risiko for infektion [1]. Genital aktinomykose kan forårsage abscesser og fibrose i det lille bækken, mens der ved avanceret sygdom kan ses spredning til urinvejene og gastrointestinalkanalen samt komplicerende fisteldannelser. Hæmatogen spredning med forekomst af dissemineret sygdom er sjælden [3]. Symptomer ved genital aktinomykose er febrilia, vægttab, abdominale smerter

og vaginalt udflåd. Det kliniske og ultralydmæssige billede kan forveksles med malign sygdom, men cancerantigen 125-niveauet er oftest normalt [1]. Foruden gynækologisk cancer er differentialdiagnoserne divertikulitis, appendicitis acuta og kolorektal cancer.

Diagnostik af aktinomykose beror på en kombination af det kliniske billede, billeddiagnostik og påvisning af bakterien. *Actinomyces* kan påvises i biologisk materiale, hvor gramfarvning af pus og histologisk undersøgelse er central. Typiske mikroskopiske fund omfatter svovlgranula, der er et konglomerat af bakterier og forgrenede grampositive stave (Figur 1C) [1, 3, 4]. Ved klinisk aktinomykose påvises der i under halvdelen af tilfældene *Actinomyces* ved dyrkning, formentlig grundet forudgående antibiotikabehandling, mikrobiel overvækst eller inadækvat teknik ved opsamling eller dyrkning [3]. *Actinomyces* identificeres til speciesniveau med *matrix-assisted laser desorption ionization time of flight*. Ved forudgående antibiotikabehandling og negativ dyrkning kan 16S rDNA-sekvensering overvejes. Behandling af aktinomykose inkluderer drænage af abscesser om muligt samt penicillin G 3 g (5 MIE) givet intravenøst fire gange dagligt i de første 4-6 uger efterfulgt af penicillin V 0,6 g (1 MIE) givet peroralt fire gange dagligt i 6-12 måneder. Spiralen bør fjernes [1].

Sygehistorien illustrerer, at genital aktinomykose er en relevant differentialdiagnose hos symptomatiske kvinder med spiral, når man har klinisk mistanke om malign lidelse i bækkenet. Trods sparsom evidens må anvendelse af spiral ud over den anbefalede varighed frarådes.

SUMMARY

Anne Bank Boisen, Eva Bjerre Ostenfeld, Lise Tornvig Erikstrup & Bjørn Bay:
Genital actinomycosis and pelvic abscesses in a woman with a 13-year-old intrauterine device
Ugeskr Læger 2017;179:V11160846

A 55-year-old woman who had had the same intrauterine device (IUD) for 13 years was referred to the gynaecology outpatient clinic due to constitutional symptoms, abdominal pain and vaginal discharge. Diagnostic imaging showed multiple pelvic abscesses, and severe chronic endometritis with Actinomyces was found in an endometrial biopsy. The patient underwent surgical drainage of the accessible abscesses and started long-term antibiotic treatment. This case report illustrates that actinomycosis is an important differential diagnosis in symptomatic women with IUD and suspected gynaecologic malignancy.

KORRESPONDANCE: *Bjørn Bay*. E-mail: bjornbay@me.com
ANTAGET: 24. januar 2017
PUBLICERET PÅ UGESKRIFTET.DK: 27. marts 2017
INTERESSEKONFLIKTER: ingen. Forfatternes ICMJE-formularer er tilgængelige sammen med artiklen på Ugeskriftet.dk
TAKSIGELSE: *Ágúst Ingi Ágústsson*, Kvindeafdelingen, Hospitalsenheden Horsens, takkes venligst for udlån af ultralydbillede.

LITTERATUR

1. Valbo A, Ronning EJ, Aaberg M. Actinomycosis as a complication of intrauterine device use. Tidsskr Nor Lægeforen 2010;130:830-2.
2. Jorgensen J, Pfaller M, Carroll K et al. Manual of clinical microbiology. ASM Press, 2015:920-39.
3. Wong VK, Turmezei TD, Weston VC. Actinomycosis. BMJ 2011;343: d6099.
4. Beatriz M, Lopes S. Pathology of bacterial infections, 2013. Medscape. http://emedicine.medscape.com/article/1806579-overview#a8. (17. okt 2016).