Humant papillomvirus og mundsvælgkræft

Michael Josiassen, Christian Grønhøj Larsen, Christel Bræmer Lajer, Birgitte Charabi & Christian von Buchwald

KLINISK PRAKSIS

STATUSARTIKEL

Øre-næse-halskirurgisk & Audiologisk Klinik, Rigshospitalet

Ugeskr Læger 2017;179:V01170030

Humant papillomvirus (HPV) associeres oftest med genitale vorter og livmoderhalskræft, men den stigende betydning af HPV for hoved-hals-kræft er mindre kendt. I dag er HPV en fortsat stigende årsag til mundsvælgkræft.

EPIDEMIOLOGI

Hoved-hals-kræft er den sjettehyppigste kræftform på verdensplan og er årsag til mere end 300.000 dødsfald årligt [1]. Hoved-hals-kræft kan inddeles efter lokalisation i bl.a. mundhule-, svælg- og strubekræft. Næsesvælgkræft er associeret med Epstein-Barr-virus og forekommer hyppigt i Grønland og Sydøstasien samt i mindre grad i Middelhavsområdet. Anderledes er kræft i svælget, struben og mundhulen overvejende forbundet med overforbrug af tobak og alkohol. Histologisk set er mere end 90% af alle hoved-hals-tumorerne planocellulære karcinomer [2]. Patienter med hoved-halskræft adskilles klinisk af symptomer, som er afhængige af lokalisationen, disponerende risikofaktorer, stadie ved debuttidspunkt, metastaseringstendens og prognose. Den heterogene ætiologi og klinik i hoved-halskarcinomer afspejles desuden epidemiologisk. Incidensen af hoved-hals-kræft i Danmark er generelt steget over det seneste årti med 11,5% for mænd og 37,6% for kvinder; dog udgør mænd fortsat størstedelen af patienterne med hoved-hals-kræft (mænd: 641/år og kvinder: 298/år) [3]. Især én undergruppe er i betydelig stigning: mundsvælgskræft, jf. at cancer i mandler og tungerod i den vestlige verden inklusive Danmark har været i kraftig vækst igennem de seneste årtier. I USA er den sågar beskrevet som »epidemisk« [4]. I Danmark er incidensen næsten fordoblet over den seneste tiårsperiode for både mænd og kvinder [3]. Den øgede forekomst af mundsvælgkræft tilskrives HPV frem for de kendte risikofaktorer tobak og alkohol [5, 6]. Den kausale association mellem HPV og mundsvælgkræft er undersøgt i henhold til Bradford Hill-kriterierne og bestyrket af flere faktorer [7]: fund af HPV-infektion og antistoffer i mandler forud for karcinomudvikling og ligeledes fravær af HPV-DNA i raske mandler. Endvidere er tilstedeværelse og integration af højrisiko-HPV-DNA i mundsvælgkarcinomer og ekspression af virale onkogener defineret og plausibel. Tidsperspektivet mellem årsag og virkning er dog svært at underbygge, idet der ikke findes præmaligne læsioner eller tilstande ved HPV-positiv mundsvælgkræft. Antallet af patienter med HPV-positiv kræft i mundsvælget har vist sig at variere geografisk med prævalensrater på 40-90% i Amerika og i Europa fra 2% i Nordspanien til 93% i Sverige [8, 9]. På Øre-næse-halskirurgisk og Audiologisk Klinik på Rigshospitalet har man indsamlet en af de største nonselekterede kohorter af konsekutive patienter med mundsvælgkræft diagnosticeret i perioden 2000-2014 med i alt 1.542 patienter fordelt på to studier, hvoraf det ene omfatter perioden 2000-2010, og man i det andet har undersøgt perioden 2011-2014 [5, 6, 10]. I den første periode fra 2000 til 2010 blev der påvist en gennemsnitlig årlig stigning af HPV-positiv mandelkræft og tungerodskræft på henholdsvis 4,9% og 5,4% og en prævalens af HPV, der dækker den samlede 11-årsperiode, på henholdsvis 58% og 51% [5, 6]. I perioden 2011-2014 fortsatte stigningen af HPV-positive tilfælde, og HPV er nu associeret til 62% af alle tilfælde af mundsvælgkræft [10].

VIROLOGI OG INFEKTION

HPV er et dobbeltstrenget DNA-virus, der tilhører *Papillomaviridae*-familien med mere end 200 medlemmer og kan opdeles i højrisiko- (onkogen) og lavrisiko- (nononkogen) type. Lavrisiko-HPV-typer inkluderer HPV 6 og 11, som bedst kendes fra kønsvorter (kondylomer) og i øre-næse-halskirurgien fra larynxpapillomer. Man kender mere end 12 højrisiko-HPV-typer, men ved mundsvælgkræft er HPV 16 den dominante type, og den menes at forårsage over 90% af alle HPV-positive karcinomer i mundsvælget. Til sammenligning forårsager både HPV 16 og 18 livmoderhalskræft i 67% af tilfældene [11].

HPV-positiv hoved-hals-kræft korreleres med sek-

HOVEDBUDSKABER

- Antallet af kræfttilfælde i mundsvælget er kraftigt stigende i den vestlige verden og menes at skyldes humant papillomvirus (HPV). Patienter med HPV-positiv mundsvælgkræft adskiller sig fra patienter med HPV-negativ mundsvælgkræft, hvad angår alder, symptomatologi og prognose.
- Prævalensen af patienter med HPV-positiv mundsvælgkræft i Danmark er ligeledes steget, og tendensen tyder på yderligere stigning.
- De særskilte karakteristika for patienter med HPV-positiv mundsvælgkræft frembyder spændende muligheder for optimeret vaccinationsprofylakse, tidligere diagnostik og mere skånsom kirurgisk behandling.

suel transmission [12]. Tidlig seksuel debut samt flere vaginale og orale samlejepartnere menes at disponere til HPV-positiv hoved-hals-kræft [13]. For mundsvælgkræft formodes oralsex at være den overvejende transmissionsmekanisme, men da kolinearitet (tendens til seksualpraktik som medfører hyppigere tilbøjelighed til flere partnere) mellem seksuel adfærd er forventelig, kan det være vanskeligt at afklare den underliggende overførelsesmekanisme. Generelt er evidensniveauet lavt for transmissionen af HPV til hoved-hals-regionen [14].

Risikoen for at blive udsat for HPV er stor. I et større amerikansk studie fandt man, at der i genitalprøver i form af cervikovaginale podninger fra kvinder var en overordnet HPV-DNA-prævalens på 42%, hvoraf den hyppigste HPV-type var den nononkogene HPV 62 (6,5%) efterfulgt af de onkogene HPV-typer 53 og 16 (4,7%) [15]. Dette er dog ikke ensbetydende med, at en infektion eller smitte herfra vil udvikle sig til kræft, da størstedelen af personerne, der har været udsat for HPV, vil fjerne det via eget immunforsvar. De fleste vil afhængigt af HPV-type og immunstatus helt eller delvist (latent infektion) fjerne HPV inden for 12-24 måneder [16]. Modsat ses der også hyppigere HPV-infektioner og malign transformation hos immunsupprimerede patienter med f.eks. hiv [17]. Det har vist sig, at HPV-positive karcinomer er associeret med et andet immunrespons end de HPV-negative, men immunforsvarets betydning for at bekæmpe infektionen er fortsat uafklaret [18].

Patoanatomien for kræft i mundsvælget og den typiske affektion af mandlerne og tungeroden menes endvidere at være anderledes for den maligne transformation end for livmoderhalskræft. Mandlerne og tungeroden er højtspecialiserede lymfatiske organer og tilhører Waldeyers svælgring. Pladeepitelet er retikuleret og med kryptdannelse. Især i mandlerne er der talrige krypter, hvortil det retikulerede cellelag har en underliggende fenestreret basalmembran, hvilket muliggør passage af immunceller såsom dendritceller, makrofager og lymfocytter. Den ufuldstændige barriere menes at spille en rolle for udviklingen af mandel- og tungerodskræft, idet den porøse struktur tillader HPV at trænge ind i vævet [19].

SYMPTOMATOLOGI

Patienter med HPV-positiv kræft i mundsvælget har specifikke sygdomskarakteristika, som ikke findes hos patienter med HPV-negativ mundsvælgskræft. Det drejer sig ofte om mænd, de har en lavere gennemsnitsalder (61,0 år vs. 63,8 år) og har ikke forudgående tobaksanamnese eller alkoholmisbrug [5, 6, 20]. Patoanatomisk adskiller patientgruppen sig fra patienter med HPV-negativ mundsvælgskræft ved, at de ved sygdomsdebut ofte har en mindre primærtumor og en stor

Transoral robotkirurgi hos en patient med mundsvælgkræft.

cystisk lymfeknudemetastase på halsen [21]. Primærtumoren kan være så lille og asymptomatisk, at de eneste symptomer er en eller flere hævede lymfeknuder på halsen. Derfor kan flere af de symptomer, som ses hos patienter med HPV-negativ mundsvælgkræft, helt mangle f.eks. klumpfornemmelse i svælget, sår på mandel eller tungerod og synkesmerter, som kan være ledsaget af øresmerter. Enkelte patienter fejldiagnosticeres sågar med godartede halscyster. Således forsinkes diagnosen af visse patienter med HPV-positiv mundsvælgkræft betydeligt [22, 23].

PROFYLAKSE OG BEHANDLING

Primær profylakse med vaccination til forebyggelse af HPV-relaterede sygdomme findes i form af den bivalente (HPV 16/18) vaccine Cervarix, den quadrivalente (HPV6/11/16/18) Gardasil og den nivalente Gardasil 9, hvoraf de to sidstnævnte også beskytter mod genitale kondylomer. Cervarix tilbydes i Danmark gennem vaccinationsprogrammet, men kun til piger i alderen 12-18 år. Tilslutningen til HPV-vaccinen for årgang 2004 er henholdsvis 32% og 6% for HPV-1- og HPV-2-vaccinen [24]. I USA blev Cervarix- og Gardasilvaccinerne kommercielt tilgængelige for både drenge og piger i 2006. I USA er Gardasil 9 blevet godkendt til kvinder i alderen 16-26 år, men er endnu ikke implementeret i vaccinationsprogrammet. Indikationen for vaccination af drenge er omdiskuteret, idet vaccinerne forebygger analcancer samt forstadier hertil, og der er teoretisk belæg for, at de også forebygger penis- og mundsvælgkræft forårsaget af HPV-16 og -18. I Australien har man fundet markant nedsat forekomst af genitale kondylomer hos unge mænd og kvinder efter indførelse af HPV-vaccinen, hvorfor der ved høj HPV-vaccinationsdækning ligeledes spekuleres i, at det fører til færre pa-

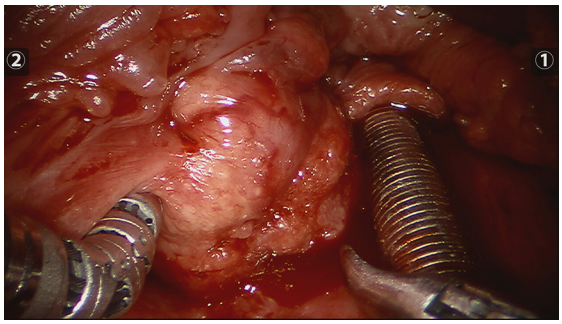

Fjernelse af et humant papillomvirus-positivt karcinom i tungeroden med transoral robotkirurgi.

tienter med HPV-positive cancere [25]. I USA anbefaler Center for Disease Control og Prevention desuden HPV-vaccination indtil 26-årsalderen til mænd, som er homoseksuelle eller biseksuelle, og andre mænd, som har sex med mænd, samt transkønnede og immunkompromitterede, der ikke tidligere har fået tilstrækkelig vaccination (bl.a. hiv-inficerede) [26]. Det mulige profylaktiske potentiale er derfor stort og ikke mindst spændende for fremtidig forskning i HPV-positiv hoved-hals-kræft.

Behandling af patienter med HPV-positiv mundsvælgkræft afhænger af sygdommens stadie, men behandlingen har traditionelt været stråleterapi oftest i kombination med kemoterapi. Akutte bivirkninger af stråleterapi kan være forbrænding af hud og slimhinder. Dette leder oftest til smerter og synkeproblemer, hvilket kan nødvendiggøre indlæggelse og sondeernæring. Langtidsbivirkninger af stråle- og kemobehandling er mundtørhed, synke- og spiseproblemer, ændret smagssans, stemmeproblemer og vejrtrækningsbesvær.

Kirurgisk intervention har tidligere primært været foretaget i diagnostisk øjemed og eventuelt ved recidiver eller resttumor efter stråleterapi (*salvage*-kirurgi). På Rigshospitalet har man siden 2014 som led i en protokolleret undersøgelse tilbudt kirurgisk behandling af patienter med mundsvælgkarcinom, der er i tidlige stadier (T1-T2, N0-N1, M0) og tilgængelige for primærresektion [27]. Endvidere tilbydes kirurgi til patienter, der er fundet uegnede til stråleterapi, eller som ikke ønsker stråleterapi pga. bivirkningsfrygt.

Den kirurgiske behandling foregår oftest ved transoral robotkirurgi (TORS), hvor man med tredimensionel kikkertoptik og 5 mm-robotarme exciderer primærtumoren i mundsvælget. Ved kirurgi i mundsvælget bidrager TORS især med øget visualisering og manøvrering i et vanskeligt tilgængeligt anatomisk område. Afhængigt af primærtumorens lokalisering foretages der samtidig uni- eller bilateral halsdissektion med fjernelse af lymfeknuder på halsen. Ved ikkeradikal kirurgi kan der suppleres med stråle- og evt. kemoterapi. Overlevelsen ved TORS er på højde med overlevelsen ved stråle- og evt. kemoterapi, dog er der beskrevet generelt bedre livskvalitet efter kirurgisk intervention, hvad angår appetit, spise- og synkebesvær, smerter, behandlingsvarighed, artikulation og tale [28, 29].

Til trods for, at patienter med HPV-positiv mundsvælgkræft ofte har et fremskredent sygdomsstadie ved sygdomsdebut, har de en bedre prognose end patienter med HPV-negativ mundsvælgkræft. De udviser bedre overlevelse, længere tid uden sygdomsrecidiv og bedre overlevelse efter recidiv end patienter med HPV-negativ sygdom [30]. 77% af patienterne med HPV-positiv mandelkræft er i live efter fem år, hvorimod femårsoverlevelsen for HPV-negativ mandelkræft kun er omkring 35% [30].

Patienter med HPV-positiv mundsvælgkræft udgør en ny fænotype sammenlignet med patienter med den traditionelle tobaks- og alkoholinducerede mundsvælgkræft. Prognosen er også klart bedre, uafhængigt af om der behandles med stråle- og kemoterapi eller kirurgi – eller en kombination [29]. Årsagen hertil kendes endnu ikke.

KONKLUSION

Incidensen af kræft i mandler og tungerod er kraftigt stigende i den vestlige verden, og HPV er den primære årsag til denne udvikling. Patienter med HPV-positiv hoved-hals-kræft frembyder en anden klinik, et andet behandlingsrespons på kirurgi og stråleterapi samt forbedret prognose end patienter med HPV-negativ hoved-hals-kræft. Sygdommen rammer hyppigst mænd, og mulig forebyggelse kan være HPV-vaccination til drenge.

SUMMARY

Michael Josiassen, Christian Grønhøj Larsen, Christel Bræmer Lajer, Birgitte Charabi & Christian von Buchwald:
Human papillomavirus and oropharyngeal cancer
Ugeskr Læger 2017;179:V01170030

The prevalence of oropharyngeal cancer is increasing in the Western world, and human papillomavirus (HPV) is believed to play a role in this development. Patients with HPV-positive oropharyngeal cancer differ significantly from patients with HPV-negative cancer. They may present solely with a small cervical metastasis and thus undergo an extensive diagnostic workup. Treatment modalities include radiotherapy often in combination with chemotherapy. However, new surgical advances are now possible. In this review we discuss the changing epidemiology, virology, symptomatology and different treatment modalities.

KORRESPONDANCE: *Michael Josiassen.*
E-mail: michaeljosiassen@hotmail.com
ANTAGET: 19. april 2017
PUBLICERET PÅ UGESKRIFTET.DK: 19. juni 2017
INTERESSEKONFLIKTER: ingen. Forfatternes ICMJE-formularer er tilgængelige sammen med artiklen på Ugeskriftet.dk

LITTERATUR

1. Jemal A, Bray F, Center MM et al. Global cancer statistics. CA Cancer J Clin 2011;61:69-90.
2. Larsen CG, Gyldenlove M, Therkildsen MH et al. Tumor classification of human papilloma virus-related oropharyngeal squamous cell carcinomas is inconsistent. Oral Oncology 2015;51:e63-e64.
3. Sundhedsdatastyrelsen. 2014. http://sundhedsdatastyrelsen.dk/da/tal-og-analyser/analyser-og-rapporter/sygdomme/cancerregisteret (19. mar 2017).
4. Marur S, D'Souza G, Westra WH et al. HPV-associated head and neck cancer: a virus-related cancer epidemic. Lancet Oncol 2010;11:781-9.
5. Garnaes E, Kiss K, Andersen L et al. Increasing incidence of base of tongue cancers from 2000 to 2010 due to HPV: the largest demographic study of 210 Danish patients. Br J Cancer 2015;113:131-4.
6. Garnaes E, Kiss K, Andersen L et al. A high and increasing HPV prevalence in tonsillar cancers in Eastern Denmark, 2000-2010: the largest registry-based study to date. Int J Cancer 2015;136:2196-203.
7. Walvik L, Svensson AB, Friborg J et al. The association between human papillomavirus and oropharyngeal squamous cell carcinoma: reviewed according to the Bradford Hill criteria for causality. Oral Oncology 2016;63:61-5
8. Nasman A, Attner P, Hammarstedt L et al. Incidence of human papillomavirus (HPV) positive tonsillar carcinoma in Stockholm, Sweden: an epidemic of viral-induced carcinoma? Int J Cancer 2009;125:362-6.
9. Krupar R, Hartl M, Wirsching K et al. Comparison of HPV prevalence in HNSCC patients with regard to regional and socioeconomic factors. Eur Arch Otorhinolaryngol 2014;271:1737-45.
10. Carlander AF, Gronhoj Larsen C, Jensen DH et al. Continuing rise in oropharyngeal cancer in a high HPV prevalence area: a Danish population-based study from 2011 to 2014. Eur J Cancer 2017;70:75-82.
11. Kjaer SK, Breugelmans G, Munk C et al. Population-based prevalence, type- and age-specific distribution of HPV in women before introduction of an HPV-vaccination program in Denmark. Int J Cancer 2008; 123:1864-70.
12. Bohr A, Gronhoj Larsen C, Lajer C et al. Transmission af og infektion med humant papillomvirus i mundsvælget. Ugeskr Læger 2017; 179:V10160700.
13. Joseph AW, D'Souza G. Epidemiology of human papillomavirus-related head and neck cancer. Otolaryngol Clin North Am 2012;45:739-64.
14. Dahlstrom KR, Bell D, Hanby D et al. Socioeconomic characteristics of patients with oropharyngeal carcinoma according to tumor HPV status, patient smoking status, and sexual behavior. Oral Oncology 2015;51:832-8.
15. Hariri S, Unger ER, Sternberg M et al. Prevalence of genital human papillomavirus among females in the United States, the National Health And Nutrition Examination Survey, 2003-2006. J Infect Dis 2011; 204:566-73.
16. Schiffman M, Wentzensen N, Wacholder S et al. Human papillomavirus testing in the prevention of cervical cancer. J Natl Cancer Ins 2011; 103:368-83.
17. Dietrich A, Hermans C, Heppt MV et al. Human papillomavirus status, anal cytology and histopathological outcome in HIV-positive patients. J Eur Acad DermatolVenereol 2015;29:2011-8.
18. Saber CN, Gronhoj Larsen C, Dalianis T et al. Immune cells and prognosis in HPV-associated oropharyngeal squamous cell carcinomas: review of the literature. Oral Oncology 2016;58:8-13.
19. Kim SH, Koo BS, Kang S et al. HPV integration begins in the tonsillar crypt and leads to the alteration of p16, EGFR and c-myc during tumor formation. Int J Cancer 2007;120:1418-25.
20. Chaturvedi AK, Engels EA, Anderson WF et al. Incidence trends for human papillomavirus-related and -unrelated oral squamous cell carcinomas in the United States. J Clin Oncol 2008;26:612-9.
21. Larsen CG, Channir HI, Kiss K et al. Udredning af knude på halsen hos voksne. Ugeskr Læger 2015;177:V02150131.
22. Rubek N, Charabi B, von Buchwald C. Robotkirurgisk behandling af kræft i mundsvælget. Ugeskr Læger 2014;176:V66247.
23. Channir HI, Grønhøj Larsen C, Ahlborn LB et al. Validation study of HPV DNA detection from stained FNA smears by polymerase chain reaction: Improving the diagnostic workup of patients with a tumor on the neck. Cancer Cytopathology. 2016.
24. Statens Serum Institut. www.ssi.dk/Smitteberedskab/Sygdomsovervaagning/VaccinationSurveillance.aspx?xaxis=Cohort&vaccination=5&sex=0&landsdel=100&show=&datatype=Vaccination&extendedfilters=True#HeaderText (30. mar 2017).
25. Ali M, McManus M, O'Connor CC et al. Human papilloma virus vaccination and genital warts in young indigenous Australians: national sentinal surveillance data. Med J Aust 2017;206:204-9.
26. Center for Disease Control and Prevention. https://www.cdc.gov/vaccines/vpd/hpv/hcp/recommendations.html (30. mar 2017).
27. Nichols AC, Yoo J, Hammond JA et al. Early-stage squamous cell carcinoma of the oropharynx: radiotherapy vs. trans-oral robotic surgery (ORATOR) – study protocol for a randomized phase II trial. BMC Cancer 2013;13:133.
28. Chaukar DA, Walvekar RR, Das AK et al. Quality of life in head and neck cancer survivors: a cross-sectional survey. Am J Otolaryngol 2009; 30:176-80.
29. Boscolo-Rizzo P, del Mistro A, Bussu F et al. New insights into human papillomavirus-associated head and neck squamous cell carcinoma. Acta Otorhinolaryngol Ital 2013;33:77-87.
30. Larsen CG, Jensen DH, Carlander AF et al. Novel nomograms for survival and progression in HPV+ and HPV- oropharyngeal cancer: a population-based study of 1,542 consecutive patients. Oncotarget 2016;7:71761-72.