Rottebidsfeber hos et treårigt barn

Ea Sofie Marmolin[1], Joanna Lis-Tønder[1], Mads Damkjær[2] & Dorthe Grosen[2]

KASUISTIK

1) Klinisk Mikrobiologisk Afdeling, Sygehus Lillebælt, Vejle
2) Pædiatrisk Afdeling, Sygehus Lillebælt, Kolding

Ugeskr Læger 2017;179:V04170335

Rottebidsfeber (RBF) er en sjælden infektionssygdom, der forårsages af *Streptobacillus moniliformis* og *Spirillium minus*. Sidstnævnte, der ikke kan dyrkes, findes langt overvejende i Asien, hvorimod *S. moniliformis* ses i Nord- og Sydamerika samt i Europa. Hos rotter, som er det største naturlige reservoir, er bakterien en del af normalfloraen i de øvre luftveje [1]. Op mod 100% af de raske, domesticerede rotter er koloniserede, og transmission til mennesker sker oftest ved bid eller krads, men infektioner er også rapporteret uden [2]. Risiko for at få RBF efter et rottebid er 10%, og uden behandling er mortaliteten ca. 10%. Da rotter er blevet populære som kæledyr har demografien på patientgruppen ændret sig [1].

SYGEHISTORIE

En treårig pige blev indlagt pga. feber samt smerter og hævelse af højre ankel. En uge før indlæggelsen havde hun haft en formodet øvre luftvejs-infektion efterfulgt af udslæt intitialt på begge ben, nu på hele kroppen. Objektivt var pigen alment upåvirket, og der var et let eleveret universelt eksantem (**Figur 1**A). Der blev fundet flg. værdier: C-reaktivt protein 60 mg/l og leukocytter 13,0 × 10^9 E/l (neutrofile 9,94 × 10^9 E/l).

Tiltagende smerter i anklen førte til ledpunktur, hvor celletælling viste 55.190 × 10^6 E/l leukocytter.

FIGUR 1

A. En treårig pige med rottebidsfeber. På indlæggelsesdagen havde hun et let eleveret universelt eksantem. **B.** Ved gramfarvning af *Streptobacillus moniliformis* sås pleomorfe gramnegative bakterier med karakteristiske udposninger.

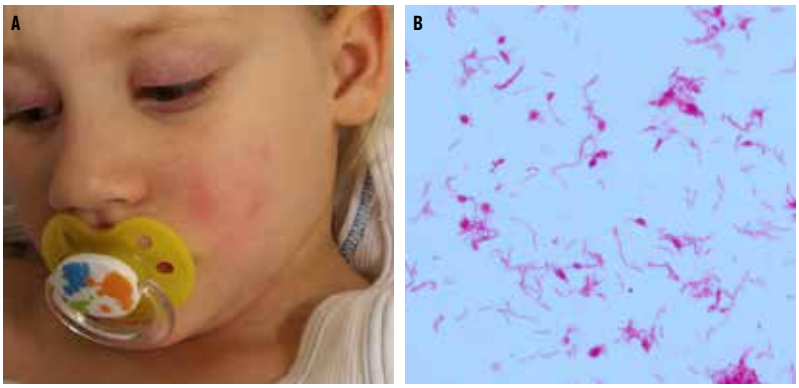

Empirisk antibiotisk behandling med intravenøst givet (i.v.) dicloxacillin og penicillin blev iværksat.

Ledvæsken blev udsået på en 5%-blodagarplade, en chokoladeplade, en anaerob plade og i thioglycolat. Derudover blev 3 ml tilsat en bloddyrkningskolbe (BacT/ALERT 3D, bioMérieux, Marcy-l'Étoile, Frankrig), der blev inokuleret i ti døgn. Man valgte ud fra sygehistorien også at inkubere pladerne i ti døgn frem for de vanlige tre døgn. På fjerdedagen var der vækst på 5%-blodagar- og chokoladepladen. Ved mikroskopi så man pleomorfe gramnegative bakterier med karakteristiske udposninger (Figur 1B). Ved hjælp af MALDI-TOF MS (Biotyper, Bruker Daltonik, Tyskland) identificerede man bakterien til *S. moniliformis,* hvilket blev konfirmeret ved 16S rRNA-gensekventering.

Direkte adspurgt fortalte familien, at de havde to kælerotter. Der havde ikke været observeret bid eller krads.

Patienten blev behandlet med i.v. penicillin i to uger efterfulgt af amoxicillin i fire uger og kom sig uden men.

DISKUSSION

Incidensen af RBF kendes ikke, da sygdommen ikke er anmeldelsespligtig. Man formoder, at de fleste tilfælde ikke diagnosticeres, da bakterien er svær at identificere og responderer på de hyppigst anvendte antibiotika til empirisk behandling. De fleste rapporterede tilfælde af infektion med *S. moniliformis* kommer fra USA [2]. Enkelte tilfælde er rapporteret fra en række lande i Europa, inklusive Danmark [1].

Inkubationstiden er op til tre uger, men typisk mindre end syv dage. De første symptomer kan minde om en øvre luftvejs-infektion Efter få dage tilkommer der hududslæt, især på ekstremiteterne inklusive håndflader og fodsåler. Mere end 50% af patienterne får polyartralgi, Fortrinsvis i ankler og knæ. De hyppigst rapporterede komplikationer er artritis, endokarditis og meningitis [3]. Septisk artritis kan omfatte flere led [4]. Et sår fra bid eller krads er oftest helet igen, inden den systemiske sygdom udvikles [3].

S. moniliformis er en langsomtvoksende mikroorganisme, der behøver 5-10% CO_2-indhold i atmosfæren for at vokse. Bloddyrkningskolber indeholder natriumpolyanetholsulfonat (en antikoagulant), der hæmmer

væksten af *S. moniliformis* [5], hvorfor bakterien ikke påvises ved denne metode, der sædvanligvis bruges til detektering af langsomtvoksende mikroorganismer. Bakterien kan dog vokse i thioglycolat, der også anvendes som opformeringsmedie, men der kan gå op til ti dage, før vækst bliver synlig [3].

Da sygdommen er sjældent forekommende, er behandlingsvejledningerne overvejende baseret på tidligere publicerede cases. Førstevalgsbehandling er penicillin G eller ceftriaxon i mindst to uger. Ved kompliceret sygdom, såsom septisk artritis, anbefales mindst fire ugers behandling [2].

RBF kan forebygges ved effektiv skadedyrsbekæmpelse. Personer med kælerotter bør undgå mundkontakt med dyrene og vaske hænder efter håndtering af dem. Efter et rottebid er det vigtigt at rense såret grundigt, og der bør gives profylaktisk antibiotisk behandling og instrueres i symptomer på mulig RBF [2].

Denne sygehistorie understreger vigtigheden af at udspørge patienter med infektionssygdomme om særlige ekspositioner. Dialog og samarbejde mellem klinikere og en klinisk mikrobiologisk afdeling er af afgørende betydning, da S. moniliformis ikke vil kunne fremdyrkes ved rutinemæssig prøvebehandling.

SUMMARY

Ea Sofie Marmolin, Joanna Lis-Tønder, Mads Damkjær & Dorthe Grosen:

Rat bite fever in a three-year-old child

Ugeskr Læger 2017;179:V04170335

Rat bite fever (RBF) is rare in Denmark. It can be very difficult to diagnose as the causative agent is an extremely fastidious organism which needs microaerophilic conditions to grow. We report a case of arthritis in the right ankle due to Streptobacillus moniliformis in a three-year-old girl who fully recovered after 14-day treatment of intravenous administrated penicillin followed by four weeks of orally administrated amoxicillin. Social history revealed the presence of two domestic rats living in the child's home. As rodents are becoming more popular as pets, RBF must be considered in patients with a history of relevant exposure.

KORRESPONDANCE: *Ea Sofie Marmolin.*
E-mail: ea.sofie.marmolin2@rsyd.dk

ANTAGET: 31. maj 2017

PUBLICERET PÅ UGESKRIFTET.DK: 14. august 2017

INTERESSEKONFLIKTER: ingen. Forfatternes ICMJE-formularer er tilgængelige sammen med artiklen på Ugeskriftet.dk

TAKSIGELSE: *Anders Miki Bojesen,* SUND, Københavns Universitet, takkes for undersøgelse af familiens kælerotter, hvor man forsøgte at genfinde bakterien, der forårsagede sygdom hos patienten. Dette var dog ikke muligt.

LITTERATUR

1. Elliott SP. Rat bite fever and Streptobacillus moniliformis. Clin Microbiol Rev 2007;20:13-22.
2. https://www.uptodate.com/contents/rat-bite-fever (18. jul 2016).
3. Washburn RG. Streptobacillus moniliformis (rat-bite fever). I: Mandell GL, Bennett JE, Dolin R, red. Principles and practice of infectious diseases. 7th edition. Churchill Livingstone, 2010:2065-8.
4. Wegner AM, Look N, Haus BM. Surgical management of multijoint septic arthritis due to rat-bite fever in a pediatric patient: a case study. Case Rep Orthoped 31. jan 2017 (e-pub ahead of print).
5. Zbinden R. Aggregatibacter, Capnocytophaga, Eikenella, Kingella, Pasteurella, and other fastidious or rarely encountered gram-negative rods. I: Jorgensen JH, Pfaller MA, red. Manual of Clinical Microbiology. 11th edition. ASM Press, 2015:655-62.